

Prevenção de Complicações na Abdominoplastia com Pontos de Adesão (Técnica de Baroudi)

Prevention of Complications in Abdominoplasty with Adhesion Points (Baroudi Technique)

Juan Pablo Oros Vallejos*

Diovine Ruaro**

RESUMO: Este estudo teve como objetivo avaliar os resultados da técnica de abdominoplastia com pontos de adesão (pontos de Baroudi) e a necessidade da utilização de drenos na prevenção de complicações, como seroma, hematoma e deiscência de sutura. Foi realizada uma revisão dos resultados de dois grupos de estudo submetidos à técnica de abdominoplastia com dissecação reduzida e fixação com pontos de Baroudi. A técnica envolve a realização de pontos internos, unindo o retalho abdominal à musculatura, cerca de 40 pontos com fio absorvível, com o objetivo de diminuir a formação de seroma, hematoma e deiscência, além da realização da dissecação limitada no retalho cutâneo abdominal. Foi observado que o grupo submetido à técnica de abdominoplastia com pontos de Baroudi apresentou menor incidência de complicações, como seroma, hematoma e deiscência de sutura, em comparação ao grupo que não recebeu essa técnica. A utilização de drenos foi limitada, reduzindo a dor e desconforto pós-operatório. A técnica de abdominoplastia com pontos de Baroudi é eficaz na prevenção de complicações como seroma, hematoma e deiscência de sutura. A dissecação reduzida do retalho cutâneo abdominal também diminui o trauma cirúrgico e a necessidade de drenagem pós-operatória.

Palavras-chave: Abdominoplastia. Pontos De Baroudi. Pontos De Adesão. Seroma. Hematoma. Deiscência De Sutura.

ABSTRACT: This study aimed to evaluate the results of the abdominoplasty technique with adhesion points (Baroudi points) and the need for drains in preventing complications such as seroma, hematoma, and suture dehiscence. A review of the results of two study groups undergoing the technique of reduced dissection abdominoplasty with fixation using Baroudi points was conducted. The technique involves the internal stitching of the abdominal flap to the muscle with approximately 40 absorbable stitches to decrease the formation of seroma, hematoma, and suture dehiscence, in addition to limited dissection of the abdominal skin flap. It was observed that the group undergoing abdominoplasty with Baroudi points had a lower incidence of complications such as seroma, hematoma, and suture dehiscence compared to the group that did not receive this technique. Drain usage was limited, reducing postoperative pain and discomfort. The technique of abdominoplasty with Baroudi points is effective in preventing complications such as seroma, hematoma, and suture dehiscence. Reduced dissection of the abdominal skin flap also decreases surgical trauma and the need for postoperative drainage.

Keywords: Abdominoplasty. Baroudi Points. Adhesion Points. Seroma. Hematoma. Suture Dehiscence.

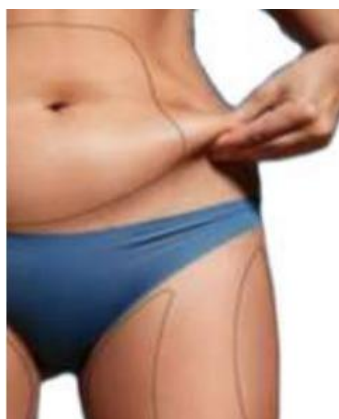* Médico, especialista em cirurgia plástica, trabalho apresentado com TCC da pós graduação de cirurgia plástica Ensin/CBCP.

** Médico orientador do TCC, preceptor e coordenador do Ambulatório da Pós Graduação em Cirurgia Plástica Ensin/Hospital Israelita Albert Sabin- RJ, Diretor do departamento de cirurgia plástica Hospital Israelita Albert Sabin- RJ, Membro Titular CBCP, Presidente CBCP (2020-2022/2023-2025).

INTRODUÇÃO

A abdominoplastia é feita com o propósito de melhorar o contorno corporal.

As técnicas na abdominoplastia têm sido aprimoradas instaurando-se novas técnicas, como a dissecação limitada do retalho cutâneo, pontos de Baroudi e a lipoaspiração no mesmo ato operatório, com a finalidade de evitar complicações como: seroma, hematoma, deiscência de sutura, necroses de pele, cicatrizes hipertróficas, quelóides e cicatriz pubiana alta. É do interesse do novo cirurgião, utilizar essas técnicas em nosso dia a dia, para prevenir futuras complicações.



Flacidez e excesso e gordura corporal



Diástase de retos abdominais

A região abdominal apresenta alterações estético funcionais ao longo da vida, mais frequentes nas mulheres, decorrentes das gestações, variações de peso, sedentarismo, alimentação inadequada e alterações hormonais, em particular durante a gestação.

Com o passar dos anos o abdome pode sofrer aumento do diâmetro abdominal pela bácia e flacidez dos músculos abdominais, associados às alterações da elasticidade da pele produzindo abaulamento no abdome e a necessidade de uma abdominoplastia.

Um dos principais complicadores e intercorrências na cirurgia de abdominoplastia são os seromas e hematomas que em algumas circunstâncias são de difícil solução com transtornos para o cirurgião. O seroma é uma coleção fluida que apresenta características de exsudato com predomínio de neutrófilos e altas taxas de proteínas. Os mecanismos postulados para sua formação são:

1. Secção de numerosos canais linfáticos;
2. Espaço morto decorrente do extenso descolamento do retalho dermogorduroso;
3. Forças de cisalhamento entre o retalho e a aponeurose;
4. Liberação de mediadores inflamatórios.

O acúmulo de seroma sob o retalho abdominal pode levar a aumento da pressão nessa região, causando deiscências, necroses, drenagens espontâneas pela ferida operatória e infecção.

A necessidade de múltiplas aspirações causa repetidas visitas ao consultório, aumento dos custos pós-operatórios e, principalmente, desconforto ao paciente. Seromas crônicos não tratados podem levar à formação de uma cápsula fibrosa ao seu redor, denominada pseudobursa. Essa cápsula pode sofrer um processo de contração, evoluindo em alguns casos com deformidade da parede abdominal, sendo indicado tratamento cirúrgico. E por isso que pela necessidade de diminuir este tipo de complicações optamos pela realização da técnica de Baroudi. Baroudi e Ferreira, em 1996 e 1998, publicaram seus resultados sobre a aplicação dos pontos de adesão no decurso das abdominoplastias e em demais áreas dissecadas, eliminando o espaço morto e a possibilidade de ocorrência de hematomas e seromas.

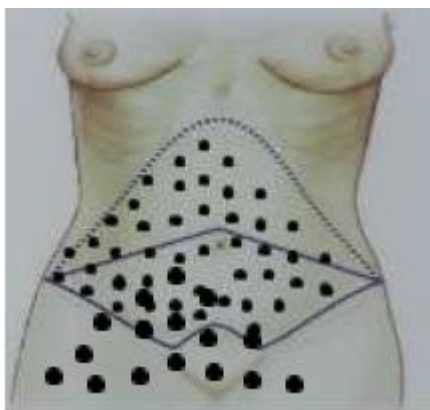
O objetivo do presente trabalho foi mostrar nossa experiência com a utilização dos pontos de adesão (pontos de Baroudi) e a necessidade da utilização de drenos, com o propósito de diminuir complicações como: seroma, hematoma, deiscência de sutura.

MÉTODOS

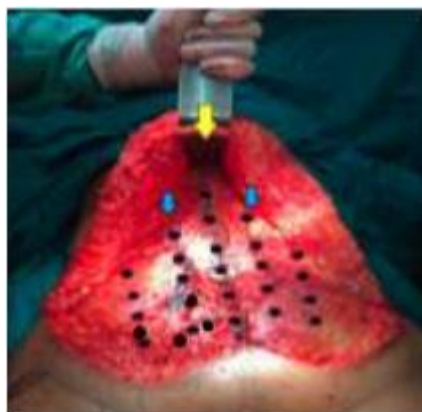Avaliar os resultados dos dois grupos de estudo de revisão da técnica de abdominoplastia com dissecação reduzida e fixação com pontos de Baroudi.

- Grupo 1.- Dr. Julio Alberto Soncini e o Dr Ricardo Baroudi no ano 2004 -2005 e 2006 - 2010.
- Grupo 2.- Dr. Juan Pablo Oros V. e Dr. Diovane Ruaro no ano 2020 2021.

Essa Técnica de abdominoplastia envolve fazer pontos internos, chamados Pontos de Baroudi (pontos de adesão ou Pontos de Tração Progressiva), unindo o retalho abdominal à musculatura, da parte mais superior até a mais inferior (cerca de 40 pontos com fio absorvível), com a finalidade de diminuir o espaço morto e com isso a formação de seroma, hematoma e deiscência, além da realização da dissecação limitada no retalho cutâneo abdominal.



Planificação dos pontos de Baroudi



Marcação da aponeurose

GRUPO 1

No período de janeiro de 2020 a janeiro de 2021, foram realizadas 42 abdominoplastias associadas ou não a outros procedimentos cirúrgicos. A idade das pacientes variou entre 18 e 65 anos, com média de 42 anos. Todas as pacientes foram submetidas a anamnese e exame físico detalhado, exames laboratoriais e registro fotográfico.

Foram utilizados os seguintes critérios de exclusão: comorbidades não compensadas, índice de massa corporal superior a 30 e tabagismo importante, tiveram suas cirurgias contraindicadas. Todos foram esclarecidos sobre os procedimentos, intercorrências, complicações e resultados esperados. Todos receberam informativos impressos sobre o procedimento proposto e assinaram termos de consentimento informado e de responsabilidade.

A seleção do tipo de cirurgia foi determinada pelo grau de comprometimento do contorno corporal. Pacientes com comprometimento da parede anterior do abdome, predominantemente infra umbilical, foram submetidos à mini abdominoplastias, ampliadas ou não. Pacientes com comprometimento dermo adiposo infra e supra umbilical foram submetidos à abdominoplastia por incisão pubiana transversal baixa, acompanhadas ou não de lipoaspiração.

GRUPO 2

No período de janeiro de 2004 a junho de 2010, foram realizadas 154 abdominoplastias associadas ou não a outros procedimentos cirúrgicos. A idade das pacientes variou entre 34 a 65 anos, com média de 45 anos, sendo 151 pacientes do sexo feminino e 3 do masculino. Todos os pacientes foram submetidos a anamnese e exame físico detalhado, exames laboratoriais e registro fotográfico. Comorbidades não compensadas, índice de massa corporal superior a 35 e tabagismo importante tiveram suas cirurgias contraindicadas. Todos foram esclarecidos sobre os procedimentos, intercorrências, complicações e resultados esperados. Todos receberam informativos impressos sobre o procedimento proposto e assinaram termos de consentimento informado e de responsabilidade.

A seleção do tipo de cirurgia foi determinada pelo grau de comprometimento do contorno corporal. Pacientes com comprometimento da parede anterior do abdome, predominantemente infra umbilical, foram submetidos à mini abdominoplastia, ampliadas ou não. Pacientes com comprometimento dermo adiposo infra e supra umbilical foram submetidos à abdominoplastia por incisão pubiana transversal baixa, enquanto os pacientes que apresentavam importante excedente de

tecido dermoadiposo, normalmente secundário a emagrecimento intenso, foram operados pela técnica xifopúbica, também chamada “flor-de-lis” ou em T invertido. Finalmente, os pacientes com excessos de panículo dermoadiposo, com extensão para os flancos e regiões glúteas, foram submetidos a corporoplastia circular.

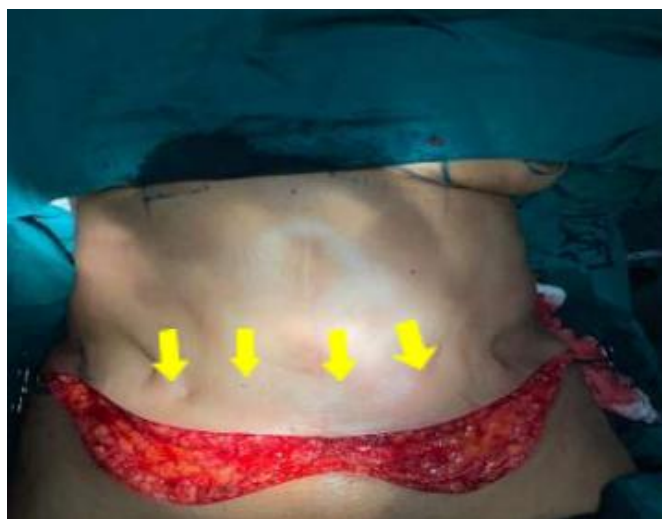As cirurgias realizadas durante o período de 2004 a 2005 (grupo 2a) foram drenadas com Portovac nº 4.8, tendo o mesmo permanecido até o volume drenado ter sido inferior a 30 ml, em 24 horas. Em todos os pacientes operados de abdominoplastias e corpoplastias durante o período de 2006 a 2010 (grupo 2b), foram aplicados pontos de adesão sem a inclusão de drenos aspirativos.

CIRURGIAS E PRINCIPAIS INTERCORRÊNCIAS DE POS OPERATORIO			
CARACTERÍSTICAS	2004-2005 (G2a)	2006-2010 (G2b)	2020-20 21 (G1)
CIRURGIAS REALIZADAS	39	115	42
MINIABDOMINOPLASTIA	1	5	1
ABDOMINOPLASTIA	10	32	25
ABDOMINOPLASTIA LIPOASPIRACAO	16	49	15
ABDOMINOPLASTIA EM ANCORA	2	19	0
ABDOMINOPLASTIA MASTOPEXIA	10	7	2
DRENAGEM	39	0	0
SEROMA	9	0	2
HEMATOMA	1	0	1
NECROSIS CUTÂNEA	0	0	0
DEHICENCIAS	12	3	3

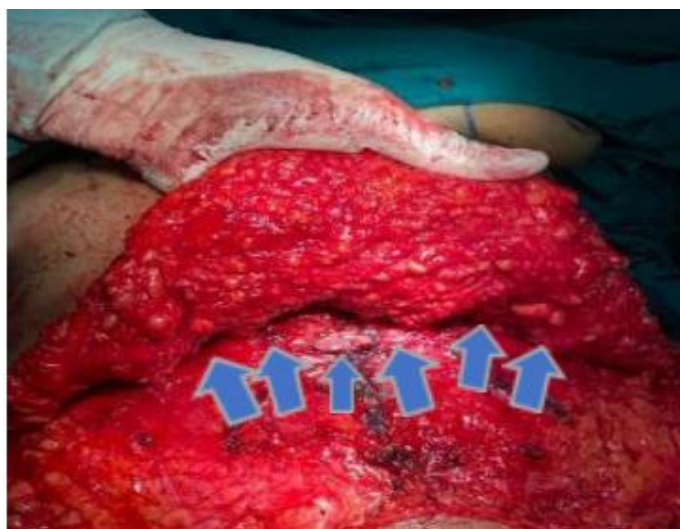Figura 3. CIRURGIAS E PRINCIPAIS INTERCORRÊNCIAS DE POS OPERATORIO

MÉTODOS E RESULTADOS

Nas cirurgias do Grupo 2, desse presente estudo, o paciente é colocado em posição decúbito dorsal. Os pontos de Baroudi são realizados de modo intermitente ao longo da linha mediana e equidistantes a partir desta linha em cada lado do abdome, com uma distância aproximada de 4 centímetros entre cada ponto, utilizando Vicryl 3-0. A sutura é realizada entre a aponeurose e fásia profunda do retalho. Pequenas irregularidades na pele do retalho devido aos pontos desaparecem com o tempo, desde que os pontos não estejam muito superficiais. O dreno, quando utilizado, permanece até que o volume drenado em 24 horas, seja inferior a 30 ml.



Irregularidades da pele, produzida pelos pontos



Tração que produzem os pontos de Baroudi

As cirurgias foram realizadas sob anestesia geral ou epidural com sedação. O paciente foi deixado em posição fletida para reduzir a tensão no retalho abdominal. Em todos os pacientes, sendo o uso seletivo de heparina de baixo peso molecular (40 mg durante 7 dias) indicado de acordo com a classificação individual de risco.

No decurso das abdominoplastias, após os tempos de dissecação até o rebordo costal e o apêndice xifóide superiormente, foram ressecados os excessos cutâneos, após realização de plicatura dos músculos reto abdominais com fio de prolene 2.0, com ponto contínuo ancorado.

Nesse momento, é feita a marcação provisória do umbigo e, posteriormente, o reposicionamento do retalho dermoadiposo por intermédio da aplicação dos pontos de adesão, sendo, para tanto, utilizado vicryl 3-0, em linhas e colunas a partir da marcação realizada previamente. Os

pontos foram aplicados transfixando a fáscia muscular da parede abdominal e a camada adiposa lamelar, pontos esses realizados de tal forma a tracionar as bordas do retalho em direção caudal.

A cada linha de sutura, manobras para avaliação do adequado posicionamento do retalho foram realizadas, até a junção com a borda inferior da incisão cutânea. Nesse momento, uma nova marcação do umbigo é feita, constatando-se o avanço final do retalho, com neofaloplastia posicionada medialmente distando entre 8 e 10 cm de distância da cicatriz transversa do abdome.

O número de pontos de Baroudi variou em cada caso, sendo em média de 20 a 40 pontos.

A sutura intradérmica da ferida transversa foi realizada com pontos contínuos em plano dérmico profundo e dérmico superficial, com fio monocryl, absorvível 4-0. Não foram utilizados drenos em nenhum dos pacientes.

No pós-operatório, os pacientes foram reavaliados após 7 dias, 2 semanas, 1 mês, 2 meses, 3 meses e 6 meses. Foram registrados dados sobre presença de deiscência de sutura, cicatriz hipertrófica, quelóides, cicatriz pubiana alta, hematomas e seromas, além do índice de satisfação do paciente e da equipe cirúrgica.

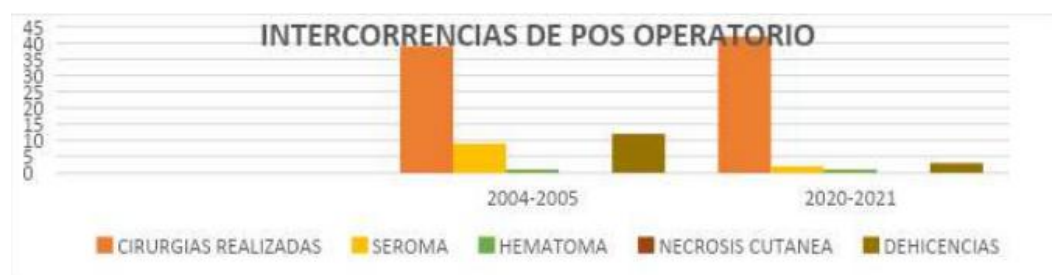


Figura 6. CIRURGIAS E PRINCIPAIS INTERCORRÊNCIAS DE PÓS OPERATÓRIO

Durante o período 2004-2005, (Grupo 1a.) foram operados 39 pacientes, sendo apenas um do sexo masculino. Um (2,5%) paciente foi submetido à miniabdominoplastia, 10 (25%) à abdominoplastia tipo transversal baixa e 2 (5%) à abdominoplastia em “flor-de-lis”; 16 (41%) cirurgias foram associadas à lipoaspiração dos flancos e dorso e 10 (25%), à mamoplastia. Em nenhum dos casos operados, foi registrada intercorrência anestésica; no 14º dia de pós-operatório, 1 (2,5%) dos pacientes apresentou quadro de trombose venosa profunda (TVP), permanecendo internado por 10 dias, com boa evolução.

Todos os pacientes operados neste período tiveram suas cirurgias drenadas por Portovac® 4.8, o qual foi mantido até o volume drenado ser igual a 30 ml, em 24 horas. O tempo mínimo de permanência do dreno foi de 2 e máximo de 8 dias, tendo como média 5 dias.

Dos 39 pacientes, 9 (23%) apresentaram seroma após a remoção do dreno, sendo 7 (77%) aspirados por punção transcutânea e 2 (22%) reoperados para a remoção da bolsa serosa. Dentre os pacientes com seroma, 4 (44%) haviam sido submetidos a abdominoplastia isolada, 3 (33%) associada à lipoaspiração dos flancos e dorso e 2 (22%) à mamoplastia. Um único (2,5%) paciente apresentou hematoma de pequeno volume no hipogástrio, com resolução espontânea, sem a necessidade de intervenção.

Em 12 (30%) pacientes, houve deiscência da cicatriz pubiana, sendo que, em 10 (83%), a cicatrização evoluiu por segunda intenção e em 2 (16%), optou-se pela ressutura, dada a extensão da deiscência. Seis (15%) pacientes apresentaram cicatrizes hipertróficas e 2 (5%), cicatrizes queloidianas. Cicatrizes de aspecto inestético foram observadas em 16 (41%) dos pacientes operados no período, gerando insatisfação aos mesmos e à equipe cirúrgica. Destes, 10 (62%) tiveram as cicatrizes retocadas e 6 (38%) preferiram não ser submetidos a novo procedimento para a correção da cicatriz. Em nenhum dos pacientes operados ocorreu necrose cutânea ou do pedículo do umbigo (Tabela 1 e Figura 5).

Durante o período janeiro 2020 e janeiro 2021 (Grupo 2). 42 pacientes foram operadas sendo 42 (100%) do sexo feminino. Uma (2,4%) paciente foi submetida a Mini abdominoplastia, 25 (59,5%), somente a abdominoplastia, 15 (35,7%), a abdominoplastia associada à lipoaspiração de flancos e dorso e 2 (4,8%), a abdominoplastia combinada à mamoplastia. Das 42 pacientes, 37(88,%) evoluíram no trans e no pós-operatório sem intercorrências clínicas. As pacientes operadas no referido período não tiveram suas cirurgias drenadas por sucção a vácuo ou por qualquer outro sistema de drenagem, sendo utilizado nestes pacientes, exclusivamente, pontos de adesão (pontos de Baroudi).

Das 42 pacientes, 2 (4,8%) apresentaram seroma no pós imediato (até 15 dias após a cirurgia), sendo aspirados por punção transcutânea. Uma única (2,4%) apresentou hematoma de pequeno volume no hipogástrio, com resolução espontânea, sem a necessidade de intervenção. Em 3 (7,1%) pacientes, houve pequenas deiscência da cicatriz pubiana, sendo que, nas três, a cicatrização evoluiu por segunda intenção sem necessidade de ressutura.

Em nenhum dos casos operados foi observada, clinicamente, a presença de seroma ou hematoma que justificasse drenagem aberta. Nenhum dos pacientes operados apresentou necrose de retalho cutâneo ou do pedículo do umbigo.

DISCUSSÃO

O índice de complicações, no pós-operatório das abdominoplastias, é extremamente variado, com valores oscilando entre 4 e 80%. Uma das mais frequentes complicações, encontradas nestes pós-operatórios, nas últimas décadas a ocorrência de seromas, cuja incidência varia entre 10 e 15%. classicamente, tem-se utilizado drenos de Penrose® ou a vácuo na prevenção dos seromas. Apesar do uso rotineiro dos drenos, vários são os trabalhos que continuam a descrever a ocorrência desta complicação no pós-operatório das cirurgias abdominais.

Baroudi e Ferreira, em 1996 e 1998, publicaram seus resultados sobre a aplicação dos pontos de adesão no decurso das abdominoplastias e em demais áreas dissecadas, eliminando o espaço morto e a possibilidade de ocorrência de hematomas e seromas

Kim & Stevenson analisaram a formação de seroma em pacientes submetidos à abdominoplastia e observaram que pacientes com sobrepeso ou obesidade apresentaram incidência maior de seroma (38%) em relação aos pacientes com peso normal (19%).

No presente estudo, a amostra dos dois grupos foi constituída de pacientes com índice de massa corpórea (IMC) inferior a 30 kg/m², e não houve diferença significativa em relação ao IMC nos grupos.

O advento da lipoaspiração permitiu melhor tratamento do contorno corporal, principalmente quando associada à abdominoplastia. Matarasso e Teimourian postularam que a incidência de coleções fluidas é maior quando a lipoaspiração é associada à abdominoplastia quando comparada à abdominoplastia como procedimento isolado. Ausência de descolamentos ou descolamento reduzidos, uso de malhas compressivas no pós-operatório e a utilização dos pontos de adesão são alternativas eficazes na prevenção da formação de seroma nas abdominoplastias.

Na maioria dos estudos, a avaliação da presença do seroma em abdominoplastia é realizada clinicamente, portanto seromas não palpáveis de pequeno volume não são diagnosticados. Entretanto, seromas crônicos de pequeno volume também podem encapsular, formando pseudobursa.

A presença de coleções fluidas não é uma complicação, mas uma evolução habitual após a abdominoplastia. Pequenas coleções fluidas são reabsorvidas sem repercussões no resultado da cirurgia. Embora um limite de coleções que não requerem aspiração não seja bem determinado, o volume de 20 ml foi considerado nesse estudo como o limite máximo a ser tratado conservadoramente (sem aspiração). Embora nem sempre sejam clinicamente detectáveis, coleções maiores que 20 ml podem induzir a formação de cápsula (pseudobursa), com conseqüente deformidade da parede abdominal.

No presente trabalho, foi possível observar que, nos anos de 2004 e 2005, 23% dos pacientes submetidos a cirurgias do contorno corporal apresentaram seromas após a remoção do dreno aspirativo, enquanto, entre os pacientes operados nos anos de 2020 a 2021, nos quais foram aplicados os pontos de adesão, não houve ocorrência de nenhum caso de seroma grave, sendo apenas 2 (4,7%) dos pacientes apresentaram seroma, confirmando os conceitos de Baroudi & Ferreira.

Com o advento dos pontos de adesão foi possível reduzir o "espaço morto" gerado pelo descolamento do retalho dermoadiposo, além de diminuir a capacidade de deslizamento do retalho sobre o plano aponeurótico, excluindo, assim, dois dos principais fatores predisponentes envolvidos no desenvolvimento de seromas e hematomas no pós-operatório. A realização de rigorosa hemostasia, aliada ao cuidado de se evitar a manipulação excessiva do retalho e a realização de cirurgias combinadas, são condutas importantes que devem ser associadas aos pontos de adesão na profilaxia dos seromas.

A fixação do retalho dermoadiposo ao plano aponeurótico, pelos pontos de adesão, proporciona ainda importante redução das forças de tração, exercida pelo retalho sobre a cicatriz pubiana, diminuindo, de maneira significativa, a prevalência de deiscências e de cicatrizes mal posicionadas e alargadas, em comparação às cirurgias classicamente realizadas.

A tração consiste também em um importante fator predisponente no desenvolvimento de cicatrizes hipertróficas, com a redução da tração exercida pelo retalho sobre a cicatriz pubiana foi possível observar incidência significativamente menor de cicatrizes hipertróficas, nos casos em que os pontos de adesão foram utilizados. A incidência de queloides, nas cirurgias com ou sem a utilização de pontos de adesão, não apresentou diferença significativamente estatística.

O tempo de hospitalização dos pacientes submetidos à cirurgia do contorno corporal, anteriormente determinado pelo volume coletado pelos drenos aspirativos, com a utilização dos pontos de adesão foi abreviado, em média, para 24 horas, possibilitando ao paciente um retorno mais precoce às atividades habituais.

A aplicação dos pontos de adesão tem aumentado, em média, em 30 minutos o tempo cirúrgico de nossas abdominoplastias. Partindo da premissa que, os benefícios proporcionados pelos pontos de adesão superam em muito as inconveniências geradas pelos seromas, hematomas e cicatrizes inestéticas, este aumento no tempo cirúrgico fica justificado.

A observação de que muitos cirurgiões plásticos novos e da velha escola ainda não utilizam os pontos de adesão, por desconhecimento ou por que acreditam que sua técnica é boa e está dando resultados satisfatórios ou, quando o utilizam acabam por aplicar um número reduzido de pontos, muitas vezes associando-os à inclusão de drenos.

A realização do presente trabalho reforça as orientações preconizadas por Baroudi e Ferreira, colaborando na sedimentação e divulgação da técnica.

CONCLUSÃO

Os pontos de adesão no retalho na abdominoplastia (pontos de Baroudi) provaram ser eficientes para evitar complicações, como a formação de seromas sem a necessidade de medidas adicionais como os drenos. A associação das técnicas com dissecação reduzida e lipoaspiração na abdominoplastia auxiliou no refinamento dos resultados, além de proporcionar ao paciente a possibilidade de retornar as suas atividades habituais mais precocemente.

REFERÊNCIAS BIBLIOGRÁFICAS

Avelar JM. Abdominoplasty. Systematization of a technique without external umbilical scar. *Aesthetic Plast Surg.* 1978;2:141-51.

Hakme F. Lipectomia peri e supra-umbilical nas abdominoplastias. *Rev Bras Cir.* 1979;69:27.

Baroudi R. Abdominoplasty: historical review and personal references. *Newsletter. Lipoplasty Society North America.* 1993;10(3):8.

Monard P. La resection esthetique du ventre em tablier avec transplantação de lómbelique. In: Pauchet V, ed. *La pratique chirurgicale illustree.* vol V. Paris:Gastón Doin;1930.

Dufourmentel C, Mouly R. *Chirurgie Plastique. Collection medicochirurgicale.* Paris:Flamarion;1959.

Glicenstein J. Difficulties of the surgical treatment of abdominal dermodystrophies. *Ann Surg Plast.* 1975;20(2):147-55.

Wilkinson TS, Swarzt BE. Individual modifications in the body contour surgery: the “limited” abdominoplasty. *Plast Reconstr Surg.* 1986;77(5):779-84.

Rebello C, Franco T. Abdominoplasty through a submammary incision. *Int Surg.* 1977;62(9):462-3.

Gonzalez-Ulloa M. Belt lipectomy. *Br J Plast Surg.* 1960;13:179-86.

Floros C, Davis PK. Complications and long-term results following abdominoplasty: a retrospective study. *Br J Plast Surg.* 1991;44(3):190-4.

- Antonetti JW, Antonetti AR. Reducing seroma in outpatient abdominoplasty: analysis of 516 consecutive cases. *Aesthetic Surg J.* 2010;30(3):418-25.
- Beer GM, Wallner H. Prevention of seroma after abdominoplasty. *Aesthet Surg J.* 2010;30(3):414-7.
- Fang RC, Lin SJ, Mustoe TA. Abdominoplasty flap elevation in a more superficial plane: decreasing the need for drains. *Plast Reconstr Surg.* 2010;125(2):677-82.
- Baroudi R, Ferreira CA. Seroma: how to avoid it and how to treat it. *Aesthet Surg J.* 1998;18(6):439-41.
- Baroudi R, Ferreira CA. Contouring the hip and the abdomen. *Clin Plast Surg.* 1996;23(4):551-72.
- Bozola AR, Psillakis JM. Abdominoplasty: a new concept and classification for treatment. *Plast Reconstr Surg.* 1988;82(6):983-93.
- Andrades P, Prado A, Danilla S, Guerra C, Benitez S, Sepulveda S, et al. Progressive tension sutures in the prevention of postabdominoplasty seroma: a prospective, randomized, double-blind clinical trial. *Plast Reconstr Surg.* 2007;120(4):935-46.
- Matarasso A. Abdominolipoplasty: a system of classification and treatment for combined abdominoplasty and suction-assisted lipectomy. *Aesthetic Plast Surg.* 1991;15(2):111-21.
- Vastine VL, Morgan RF, Williams GS, Gampper TJ, Drake DB, Knox LK, et al. Wound complications of abdominoplasty in obese patients. *Ann Plast Surg.* 1999;42(1):34-9.
- Nurkim MV, Mendonça LB, Martins PAM, Silva JLB, Martins PDE. Incidência de hematoma e seroma em abdominoplastia com e sem uso de drenos. *Rev Soc Bras Plast.* 2002;17(1):69-74.
- Daltrey I, Thomson H, Hussien M, Krishna K, Rayter Z, Winters ZE. Randomized clinical trial of the effect of quilting latissimus dorsi flap donor site on seroma formation. *Br J Surg.* 2006;93(7):825-30.
- Moura RMG, Bezerra FJF. Emprego dos pontos de adesão nas reconstruções mamárias com TRAM mais tela sintética. *Rev Bras Cir Plast.* 2008;23(3):153-7.