

Mastopexia de Pedículo Superior pela Técnica Dr. Teixeira
Mastopexy With Superior Pedicle Using the Dr. Teixeira Technique

Fernando Cid*

Eduardo Teixeira**

Diovane Ruaro***

Karina Abdulina****

RESUMO: A correção da ptose mamária é feita através da retirada do excesso de pele e levantamento (mastopexia) das mamas. Vários procedimentos são descritos baseados nestes conceitos. A mastopexia é considerada um procedimento complexo pelos resultados variáveis, recidivas e complicações relacionadas. O objetivo desse artigo é apresentar e avaliar a adaptação da técnica de mastopexia Dr. TEIXEIRA, adaptada das técnicas, DR. ARIÉ, DR. PEIXOTO e Dr. PITANGUY, com retalho de pedículo superior, para correção de ptoses mamárias. Foram operadas pacientes com ptose mamária Grau II e III de Regnhault, pela técnica de mastopexia com retalho de pedículo superior, seguindo os pontos e passos da Técnica desenvolvida pelo Dr. TEIXEIRA, tendo como base para desenvolvimento dessa técnica as técnicas de Dr. Arié, Dr. Peixoto e Dr. Pitanguy. A técnica mostrou-se eficiente e satisfatória para o proposto que foi resolver a ptose e reposicionar a mama adequadamente conforme os padrões de mama sem ptose. A técnica Dr. TEIXEIRA produz bons resultados, com baixo índice de recidiva e poucas complicações a curto e médio prazo.

Palavras-chave: Mastopexia. Mamoplastia. Flacidez mamária. Complicações pós-operatórias. Retalhos cirúrgicos.

ABSTRACT: Correction of breast ptosis is done by removing excess skin and lifting (mastopexy) the breasts. Several procedures are described based on these concepts. Mastopexy is considered a complex procedure due to variable results, recurrences and related complications. The objective of this article is to present and evaluate the adaptation of the Dr. TEIXEIRA mastopexy technique, adapted from the techniques, DR. ARIÉ, DR. PEIXOTO and Dr. PITANGUY, with a superior pedicle flap, to correct breast ptosis. Patients with Regnhault Grade II and III breast ptosis were operated on using the mastopexy technique with a superior pedicle flap, following the points and steps of the technique developed by Dr. TEIXEIRA, using the techniques of Dr. Arié as the basis for developing this 63 technique. Dr. Peixoto and Dr. Pitanguy. The technique proved to be efficient and satisfactory for its purpose, which was to resolve the ptosis and reposition the breast appropriately according to breast standards without ptosis. The Dr. TEIXEIRA technique produces good results, with a low recurrence rate and few complications in the short and medium term.

Keywords: Mastopexy. Mammoplasty. Breast sagging. Postoperative complications. Surgical flaps.

* Médico, mestrado Medicina (Erasmus) - Universidade de Medicina Lisboa, especialista em cirurgia e Medicina Estética - Universidade de Medicina de Barcelona, Membro efetivo do CBCP (Colégio Brasileiro de Cirurgia Plástica), pós graduando em Cirurgia plástica pela Ensin/CBCP.

** Médico, coordenador e chefe do serviço de Pós Graduação em Cirurgia Plástica Ensin, Mestre e Doutor em Medicina- UFRJ- RJ, Professor Titular de cirurgia UNIRIO- RJ, Membro Titular e fundador CBCP.

*** Médico, coordenador do Ambulatório da Pós Graduação em Cirurgia Plástica Ensin, chefe do serviço de cirurgia plástica Hospital Israelita Albert Sabin-RJ, Membro Titular CBCP, Presidente CBCP (2020-2022/2023-2025).

**** Médica, graduação, residência em cirurgia plástica reconstructiva e medicina estética. Pós graduanda em cirurgia plástica pela Ensin/CBCP, Membro adjunto do CBCP (Colégio Brasileiro de Cirurgia Plástica).

INTRODUÇÃO

A ptose mamária é uma condição frequentemente encontrada na população feminina, que pode gerar distúrbios funcionais, estéticos e psicológicos. Representada por etiologia congênita ou adquirida, com fisiopatologia baseada em tecido estrutural, ligamentos mamários e fatores adquiridos (gravidez, lactação, alterações de peso). O objetivo da mastopexia consiste na elevação mamária satisfatória e duradoura com mínima alteração vascular e areolar.

MÉTODO

Este trabalho consiste em descrever a técnica cirúrgica de mastopexia bilateral primária desenvolvida pelo Dr. Eduardo Teixeira que há mais de 10 anos (de 2011 até dias atuais) em mulheres com grande amplitude idades e com alterações nas mamas, todas com hiperplasia e ptose classificadas conforme a classificação Regnault em grau II ou III em que a avaliação é: GRAU II quando apresenta o complexo areolo papilar (CAP) ≥ 2 cm e ≤ 3 cm abaixo do sulco infra mamário (IMF), e GRAU III é quando CAP está >3 cm abaixo do IMF (quadro 1).

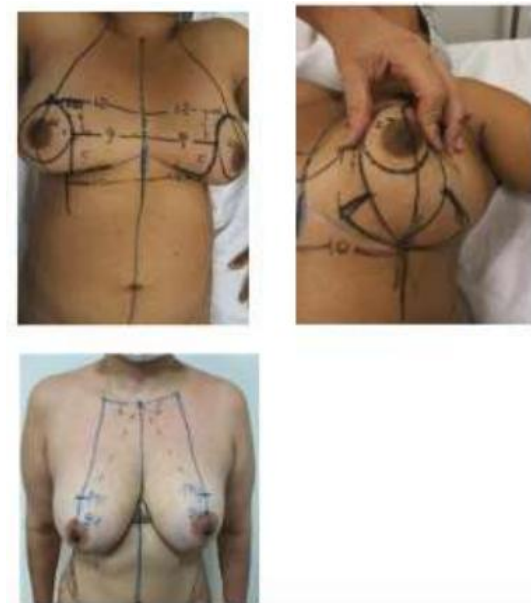
A medida pré-operatória da distância entre o furcula supraesternal e o mamilo foi medida em cm para definir a distância atual e definir o Ponto A (ponto mais alto do CAP à linha médio clavicular equilateral (17 a 23cm). Todas as pacientes forneceram consentimento informado por escrito. As marcações padrão pré-operatórias (nomeadamente a distância entre a linha da fúrcula supraesternal e o mamilo) foram realizadas com a paciente em pé. Primeiro marcamos a linha média da incisura supraesternal até ao umbigo. Em seguida, marcamos o nível original do sulco infra mamário. E depois, marcamos a linha axilar anterior. Por fim, os meridianos verticais da mama, desenhados desde o meio da clavícula (medioclavicular, geralmente a 6cm da furcul aesternal),descento passando pelo centro do CAP até à linha abdominal. Assim, estabelecemos uma nova posição do CAP. O limite superior mamário (Ponto A) é marcado levando -se em consideração a linha axilar anterior e limite entre 1º terço do membro superior com os 2 terçõc inferiores, ficando essa distancia da furcula entre 17 e 23cm.

Além disso, são feitas outras marcações desenhadas sobre a pele com a paciente deitada e com a cabeceira elevada a 45 graus. A posição do ponto A foi mantido e a distancia da linha centra do torax individual e mantida na posição originalmente da paciente (media 10-13cm). A prega inferior pós-operatória do tecido mamário da inserção do CAP foi medida a partir do tórax, 4cm abaixo do

ponto A e com 1 a 2cm mais medial que a linha do ponto A (média 9-11 cm). A linha horizontal vertical com 5,5cm, mantendo a distancia do hemitorax, semelhante a distancia lateral do torax no ponto A. A posição pós-operatória da parte lateral da aréola foi determinada palpando o tecido manualmente durante o teste de pinça. A largura da desepitelização da pele, retirada de tecidos, manobra de Schwartzmann varia de acordo com o tamanho da mama e da ptose de cada paciente. Os pilares mediais e laterais para o componente de mastopexia vertical foram marcados com a mama deslocada lateralmente e medialmente, respectivamente com 5 e 64 5,5cm, para restar uma vertical de 5cm em média, evitando-se ultrapassar 6cm. Essas linhas verticais foram conectadas inferiormente com o sulco mamário inframário (SMI) com as marcações das linhas horizontais. .(Figuras 1,2 e 3)

Quadro 1. Classificação de Regnault para ptoses mamárias.

Ptose completa ou verdadeiras	Grau I	Aréola na altura do sulco mamário e acima do contorno da glândula
	Grau II	Aréola abaixo do sulco mamário e acima do contorno da glândula
	Grau III	Aréola abaixo do sulco mamário e do contorno da glândula
Ptose parcial	Aréola acima do sulco mamário e ptose da glândula	
Pseudoptose	Aréola acima do sulco mamário. Pele frouxa por hipoplasia (por exemplo, perda de peso acentuada, pós-gestacional)	



Figuras 1,2 e 3- Marcações cirúrgicas

RESULTADOS

Todas as pacientes tratadas com a técnica descrita nos últimos anos, com faixa etária de grande amplitude e variação entre a ascensão e queda do mamilo tiveram grande satisfação e grande aceitação de resultado estético pela técnica e não tiveram complicação importante pós-operatória. Não se observou riscos aumentados de necrose de aréola, mesmo nas ptoses onde a ascensão da areola chegou a 12cm de distância, isso acredita-se ser devido ao fato da aréola ser protegida por grande área de epitelização circunscrita pela manobra de Schwartzmann e pelo fato da aréola ficar desde o princípio da técnica exposta, sem sofrer grandes retrações e sofrimentos no reposicionamento do CAP.. As cicatrizes ao redor do CAP e sobre as linhas transversais e verticais apresentam evolução favorável e adequadas. Como protocolo, o follow up dos pacientes são feitos ambulatorialmente em consulta de 3,7, 15, 30, 90, 180 dias e um ano após o procedimento, com acompanhamento conforme necessário.

DISCUSSÃO

Nos trabalhos revisados, as técnicas de mastopexia variaram de simples ressecção de pele periareolar, ou com cicatriz vertical, passando pelas técnicas de Strömbeck, Regnault, Skoog, Pitanguy, McKissock, Lyacir, entre outras.

Entre as complicações mais citadas nos artigos revisados, estão: hematoma, seroma, abscessos, deiscências, cicatrizes inestéticas, assimetrias e báscula excessiva. Quando necessária redução de volume mamário, iniciava-se pela extremidade inferior do retalho e progredindo superiormente até o ponto desejado, podendo ressecar mais na região lateral, medial ou central, conforme o local predominante do excesso de tecido mamário e o grau de ptose (classificação de Regnault).

O retalho de base superior é um método relativamente seguro pela preservação de vascularização arterial, pois mantém a artéria mamária interna e suas perfurantes com preservação adicional da vascularização da aréola. (figura 4)

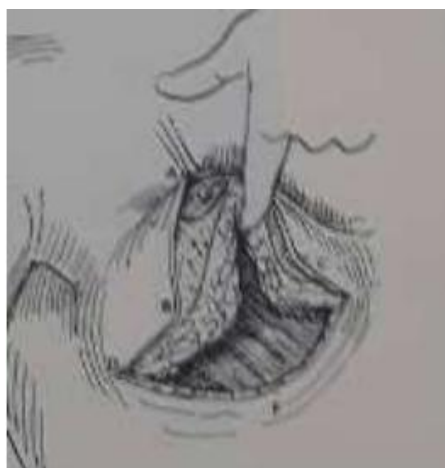

Figura 4- técnica de pedículo superior

Os retalhos dermoglandulares medial e lateral foram dissecados na metade inferior do parênquima mamário não estendidos, além do sulco inframamário. Uma bolsa subglandular é gerada por dissecção acima da fáscia peitoral para criar um espaço, para que o implante se acomode facilmente, ou submuscular se a opção for por implante dual plane. A dissecção é feita com preservação dos ligamentos mamários laterais superficiais e profundos. Essa manobra possibilita a mobilização medial da parte lateral da nova mama. O retalho parenquimatoso recebe sua circulação sanguínea tanto da artéria torácica interna, quanto torácica lateral, dos ramos toracoacromiais e ramos mamários laterais. O volume do implante quando associado é determinado para cada paciente com base no tamanho do corpo desejado e nas medidas da mama/torácica (largura e altura da base da mama, circunferência torácica, distância fúrcula esternal ao mamilo, distância mamilo-mamilo e mamilo-IMF). A opção por próteses menores que 300ml é via de regra aconselhada para evitar sobretensão nas suturas e ptose mamária precoce. A incisão do CAP é fechada com suturas de nylon 4/0 (nylon) com o tipo Gilles- Perseu. A montagem dos pilares mamários medial e lateral juntos sobre o implante (ou não usando implantes) é feito com nylon 2-0. Para fecho subcutâneo procedeu-se a sutura em chuleio com monocryl 3-0.

Por norma, não usamos dreno. A média de tempo de operação é em torno de 2 horas (120 min). Um sutiã pós cirúrgico especial é indicado nos primeiros 15 dias de pós operatório colocado sobre uma cobertura de gaze fina imediatamente após a cirurgia. As pacientes ficam hospitalizadas em média durante 8 horas e com alta no mesmo dia da cirurgia. Esta técnica, com a sua apresentação sistemática, permite a realização de mamoplastias de acordo com as tendências de medicina e cirurgia estética atual, com combinação de técnicas com preservação de princípios básicos.

CONCLUSÃO

Em casos de ptose glandular grau II e III de Regnault, a mastopexia com retalho de pedículo superior com técnica DR. TEIXEIRA, produz bons resultados, com baixo índice de recidiva e poucas complicações a curto e médio prazo.

REFERÊNCIAS BIBLIOGRÁFICAS

- A Regnault P. The Hypoplastic and Ptotic Breast Combined Operation with Prosthetic Augmentation. *Plástico Reconstr Surg.* 1966;37(1):31-37.
- Araújo Cerqueira A. Mamoplastia: fixação mamas com retalho dermoglandular monopediculado superior sob o músculo peitoral. *Cirurgia Plástica Estética.* 67 1998;22: 276-283.
- Chiari Júnior The L Short-Scar Mammoplasty: A New Approach. *Plastic Reconstr Surg.* 1992;90: 233-246.
- Cortesia EH, GoldwynRM. Redução mamoplastia pela técnica de pedículo inferior. Uma alternativa técnica para ptose extrema. *Plástico Reconstr Surg.* 1977;59: 500-507.
- Dieffencach JF. *Morrer operativo cirurgia.* Leipzig Brockhous FA. 1848; 2:370.
- Gasperoni C, Salgarello M, Gasperoni P. Uma técnica pessoal: mamoplastia com cicatriz em J. *Ann Plast Surg.* 2002; 48:124 –130.
- Gonzalez-Ulloa M. correction of hypotrophy of the breast by means of exogenous material. *Plastic Reconstructive Surgery.* 1960;25: 15-26.
- Hall Findlay EJ. Uma simplificada mamoplastia vertical de redução: Encurtando a curva de aprendizado. *Plastic Reconstr Surg.* 1999;104: 748-75
- Isabel J Hall Findlay Pedicles in vertical breast reduction and mastopexy - *Clinics in plastic surgery* ,2002-29(3):379–391.
- Lassus C. Atualizações sobre mamoplastia vertical. *Plástico Reconstr Surg.* 1999;104: 2289–2298.
- Lejour M. Mamoplastia Vertical: Complicações depois de 250 casos consecutivos. *Plástico Reconstr Surg.* 1999; 04:764.
- Lexer E. Correccion de los pechos pendulos (Mastopexia) por médio de la implantacion de grasa. *Guipúzcoa Medica.* 1921; 63:213.
- Liacyr Ribeiro, Afonso Accorsi Júnior, Afonso ônibus, Marcelo Marcal - Pessoa (2002) Criação e evolução dos 30 anos do inferior pedículo dentro redução mamoplastias. *Plastic Reconstr Surg* 110(3):960-970.

McKissock PF. Redução mamoplastia com uma cicatríz vertical dérmica. *Plastic Reconstr Surg.* 1972; 49:245 – 252.

Morestin H. Hipertrofia mamário unilateral corrigir parla ressecção discoide. *Bull et mem Soc de Chirur de Paris.* 1909; 35:1909.

Palmer JH, Taylor GI. Os territórios vasculares da parede anterior torácica. *Br J Cirurgia Plástica.* 1986;39: 287-299.

Peixoto G. Mamoplastia de redução: uma técnica pessoal. *Plastic Reconstr Surg.* 1980;65: 217-226.

Pitanguy EU. Tratamento Cirúrgico de mamas hipertróficas. *Br J Plástico Surg.* 1967; 20:78

Ribeiro EU. A new technique for reduction mammoplasty. *Plastic Reconstr Surg.* 1975; 55:330.

Rinker B, Veneração M, Walsh PC (2010) Breast ptosis: causes and cure. *Plastic Surgery* 2010-64(5):579–584. <https://doi.org/10.1097/SAP.0b013e3181c39377>