

Biogluteoescultura: Harmonização Glútea pela Técnica B.M.S Muscle Sculpture

Biogluteoesculpture: Gluteal Harmonization Using the B.M.S Technique (Bio Muscle Sculpture)

Paulo Antônio Alfano Martin¹

1. Médico, especialista em cirurgia plástica - Gama Filho, diretor técnico do Day Hospital Nova Plástica – SP, preceptor da Pós Graduação em Cirurgia Plástica Ensino – RJ, Membro Titular CBCP, Vice-presidente CBCP (2023-2025)

RESUMO:

INTRODUÇÃO: Existem três técnicas de remodelação glútea, onde possuem seus resultados comprovadamente apresentando pontos positivos como também suas limitações. O objetivo deste trabalho foi a avaliação da combinação das técnicas de lipoenxertia com bioestimuladores. **MÉTODO:** O estudo aqui relatado objetivou alcançar resultados conclusivos e significativos. No período de (2002 a 2006) foram realizados sete casos, mulheres, entre 30 e 60 anos com queixas de pouco volume no glúteo e ou flacidez. **RESULTADOS:** Os resultados se mostraram satisfatórios com aumento significativo da circunferência do quadril e redução da flacidez tissular. **CONCLUSÃO:** trata-se de um alimento celular que aumenta a viabilidade das células adipócitas como também as tornam mais coesas na mistura.

Descritores: polimetilmetacrilato, glúteos/cirurgias, lipoescultura, biogluteoescultura

ABSTRACT:

INTRODUCTION: There are three gluteal remodeling techniques, where their results have been proven to show positive points as well as their limitations. The objective of this work

was to evaluate the combination of fat grafting techniques with biostimulators. **METHOD:** The study reported here aimed to achieve conclusive and significant results. In the period (2002 to 2006) seven cases were carried out, women between 30 and 60 years old with complaints of little volume in the buttocks and/or sagging. **RESULTS:** The results were satisfactory, with a significant increase in hip circumference and reduction in tissue flaccidity. **CONCLUSION:** this is a cellular food that increases the viability of adipocytes cells, as well as making them more cohesive in the mixture.

Keywords: polymethylmethacrylate, glutes/surgeries, liposculpture, biogluteoesculpture

INTRODUÇÃO:

Dentre as técnicas de aumento e remodelamento dos glúteos temos, o implante de próteses de silicone, a lipoenxertia e nas últimas décadas a aplicação de substâncias aloplásticas. As três técnicas possuem seus resultados comprovadamente apresentando pontos positivos como também suas limitações.

O objetivo deste trabalho foi a avaliação da combinação das técnicas de lipoenxertia com bioestimuladores dérmicos particulados para promover a potencialização dos resultados.

Uma vez introduzido no organismo o Metacrill, como qualquer outro corpo estranho, dispara uma série de acontecimentos sucessivos em que diferentes tipos celulares se comunicam com os outros, através mediadores químicos.

Os Macrófagos ao serem incapazes de fagocitar as esferas lisas e grandes ali colocadas, se reúnem em gigantócitos que englobam esfera por esfera, isto já no fim da segunda semana. Ficam então definitivamente fixadas no local as esferas de polimetilmetacrilato.

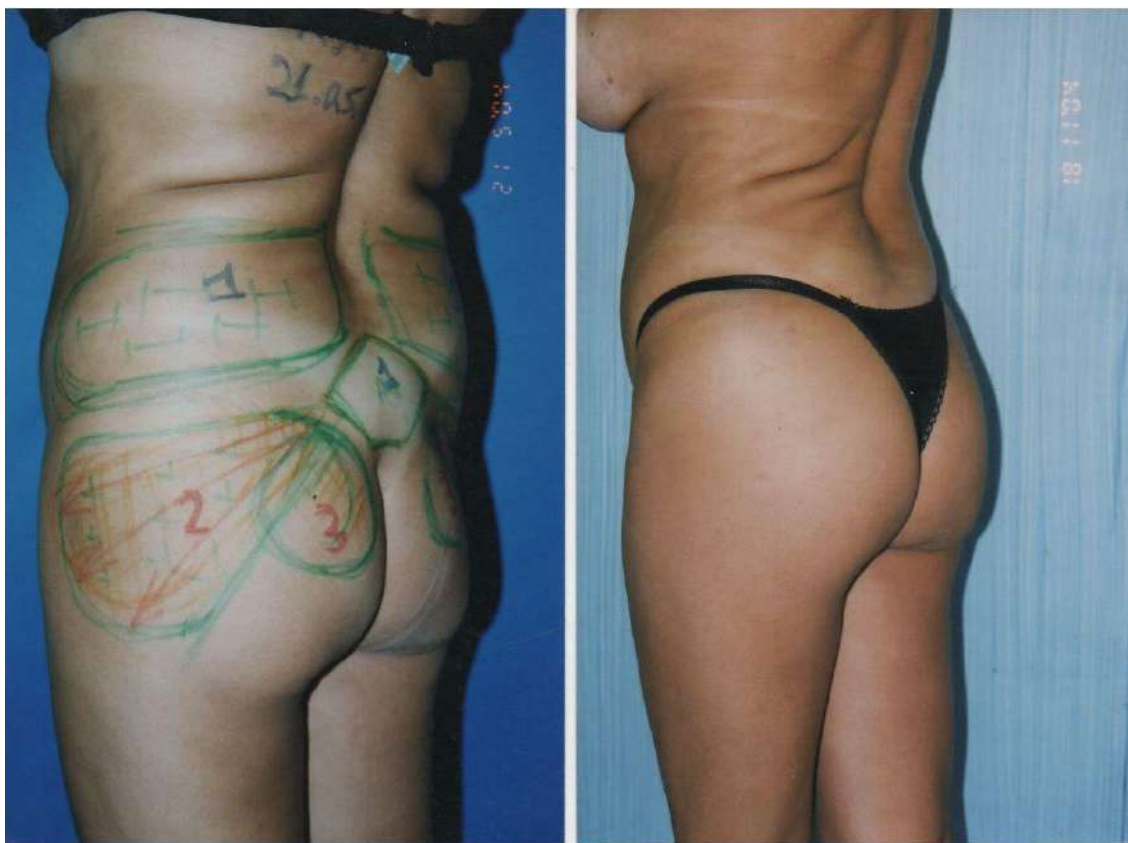
Tempos depois há o início do aparecimento de fibras elásticas e colágenas que, em alguns meses, vão promover a melhora da textura da pele sob a qual foi colocado o Metacrill. Há aumento do número de vasos sanguíneos, melhorando a troficidade local. (PASSY,S; COHEN,D).

Todos os usuários afirmam que o produto é um estimulador de colágeno, mas apenas injetáveis permanentes de PMMA, mostraram histologicamente, por 40 anos, que a reação inicial de corpo estranho se acalma em seis meses e dá lugar a um encapsulamento estável de todas as microesferas.e fixação estáveis com fibras colágenas maduras. (LEMPERLE et al.,1991; LEMPERLE, 2022).

MÉTODO:

O estudo aqui relatado foi realizado nos moldes de um artigo original, para o qual foram utilizadas abordagens teórico-práticas que objetivaram alcançar resultados conclusivos e significativos. No período de (2002 a 2006) foram realizados sete casos. Mulheres, entre 30 e 60 anos com queixas de pouco volume no glúteo e ou flacidez.

RESULTADOS:



Os resultados se mostraram satisfatórios com aumento significativo da circunferência do quadril e redução da flacidez tissular. A durabilidade se manteve com o passar dos anos e não ocorreram queixas e complicações.

Figura 1- Pré e Pós de paciente submetida a técnica Biogluteoescultura (caso 1), 6

meses após procedimento onde foi retirado gordura dos flancos e região sacral. Mostrando os locais de coleta em caneta azul, nos números 1 e enxerto com caneta vermelha nos números 2 e 3.

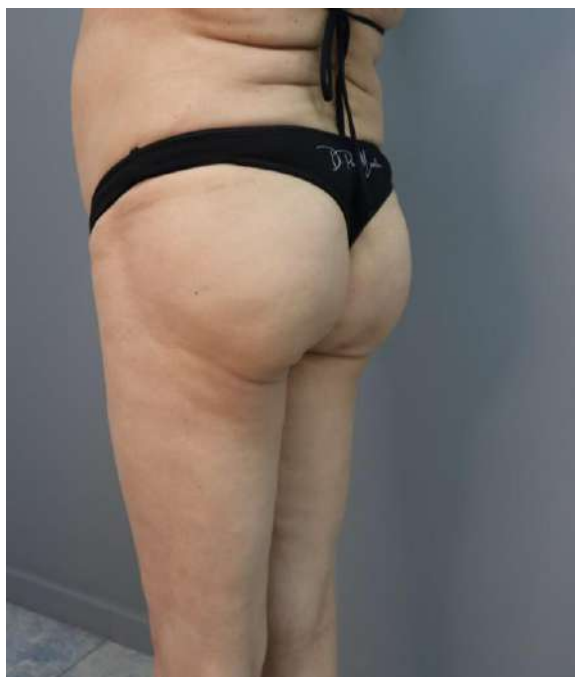

Figura 2- Paciente da figura 1, 20 anos após procedimento de biogluteoesculptura.

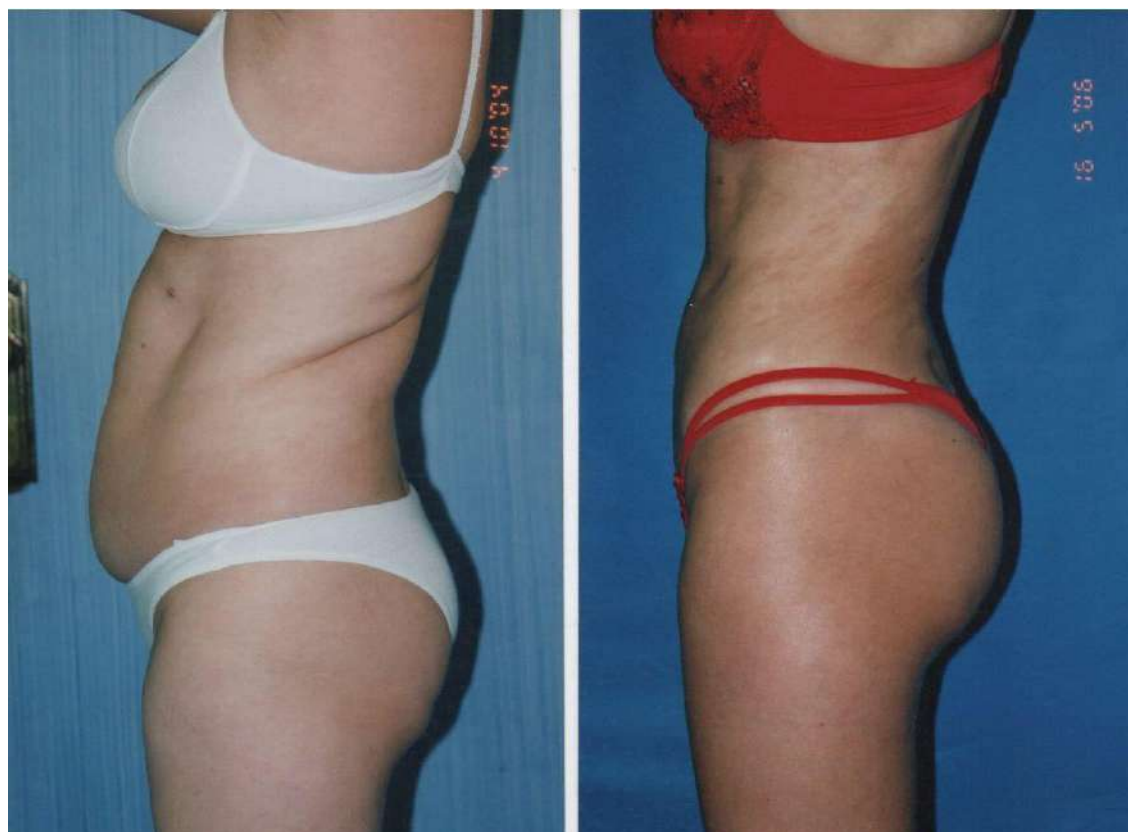


Figura 3- Pré e Pós de paciente submetida a técnica Biogluteoesculptura (caso 2), 1 ano e 7 meses após procedimento.

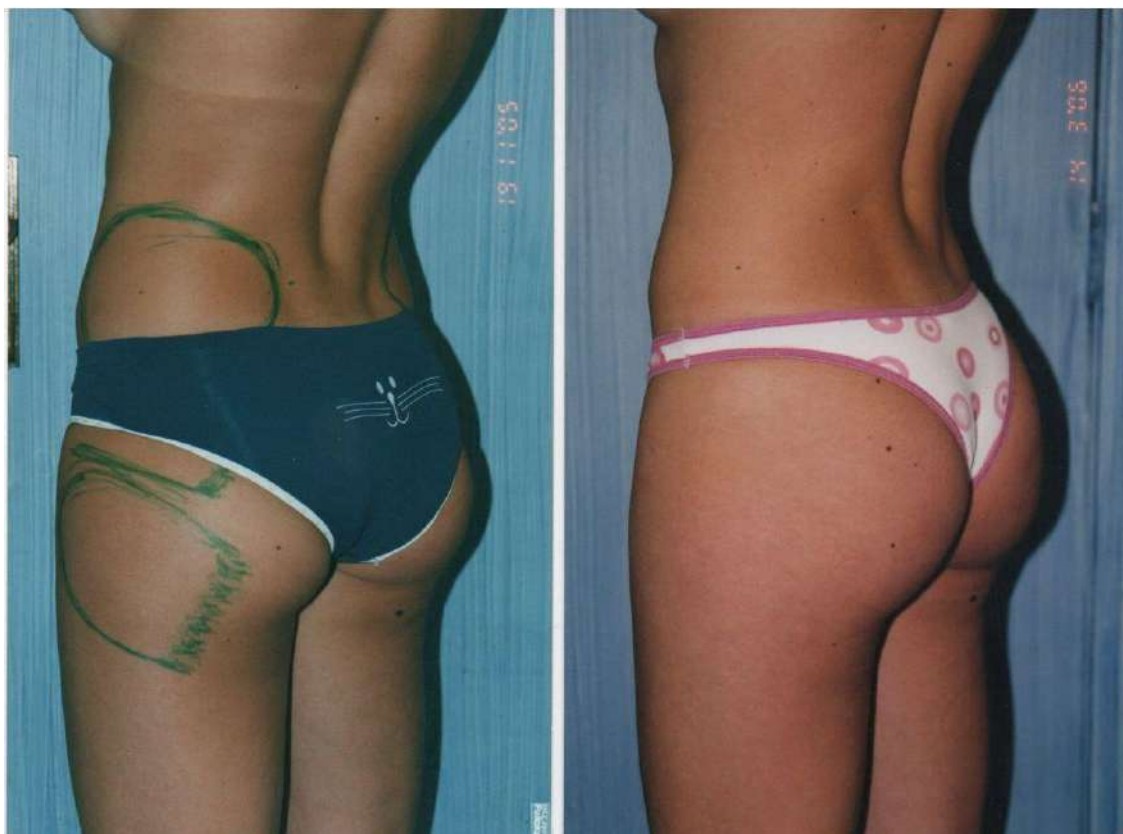

Figura 4- Pré e Pós de paciente submetida a técnica Biogluteoescultura (caso 3), 4 meses após procedimento onde foi retirado gordura dos flancos e culote.

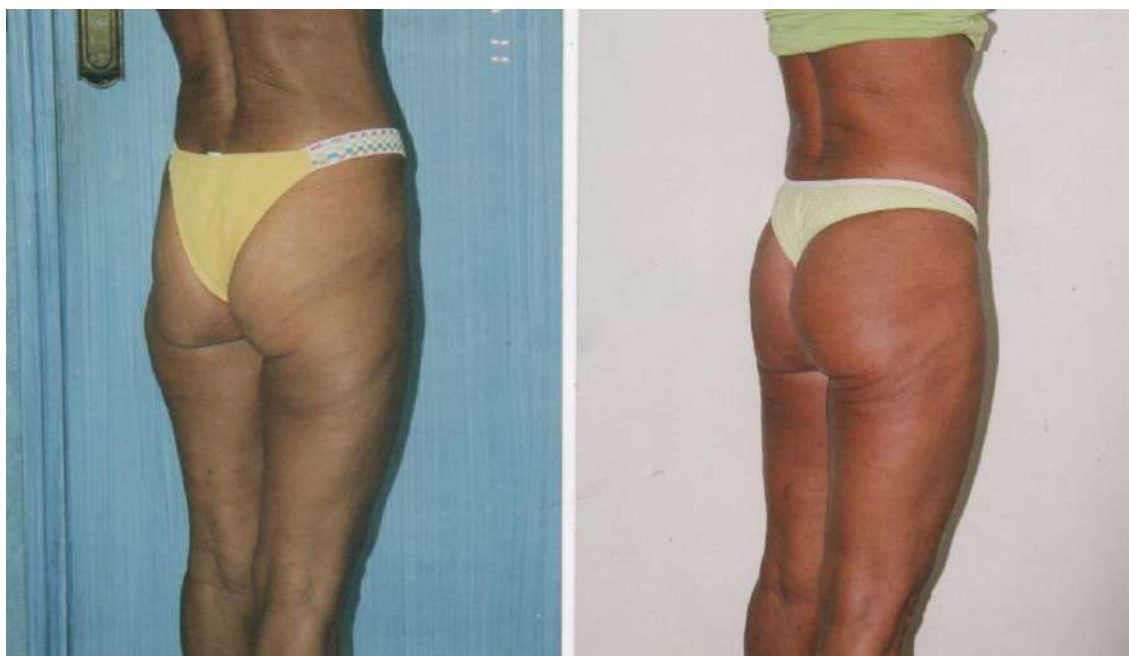

Figura 5- Pré e Pós de paciente submetida a técnica Biogluteoescultura (caso 4), 6 meses após procedimento.

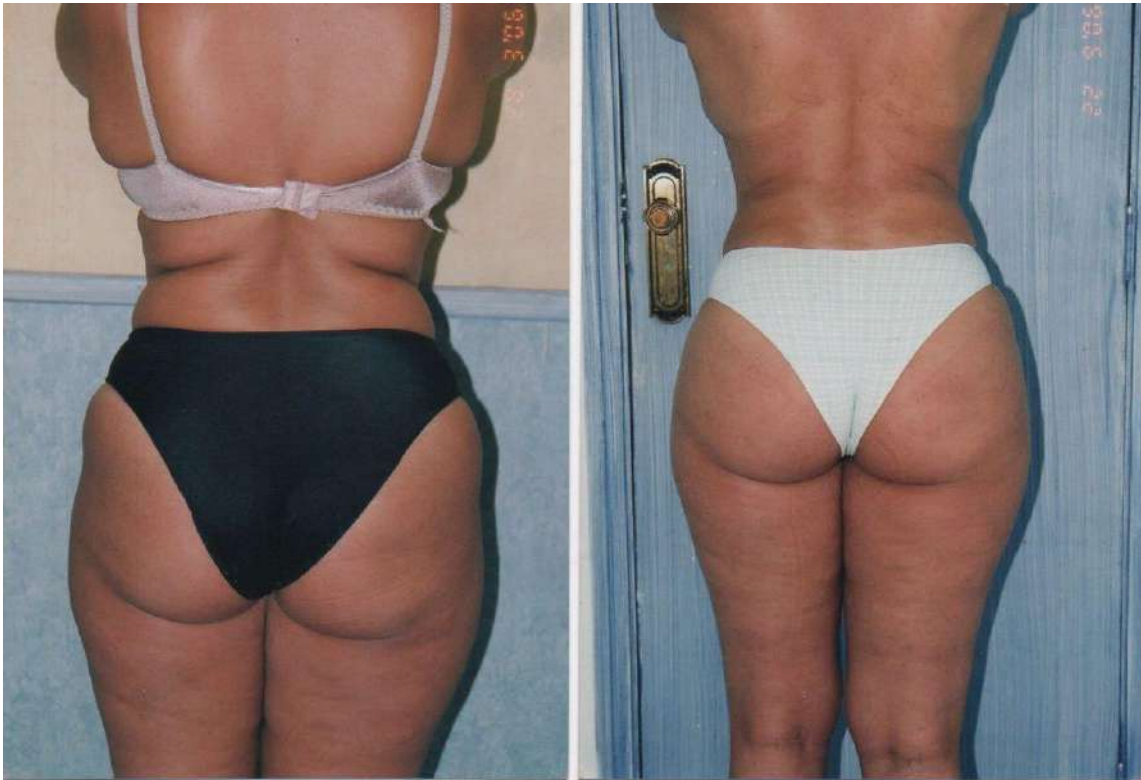


Figura 6- Pré e Pós de paciente submetida a técnica Biogluteoescultura (caso 5), 6 meses após procedimento.

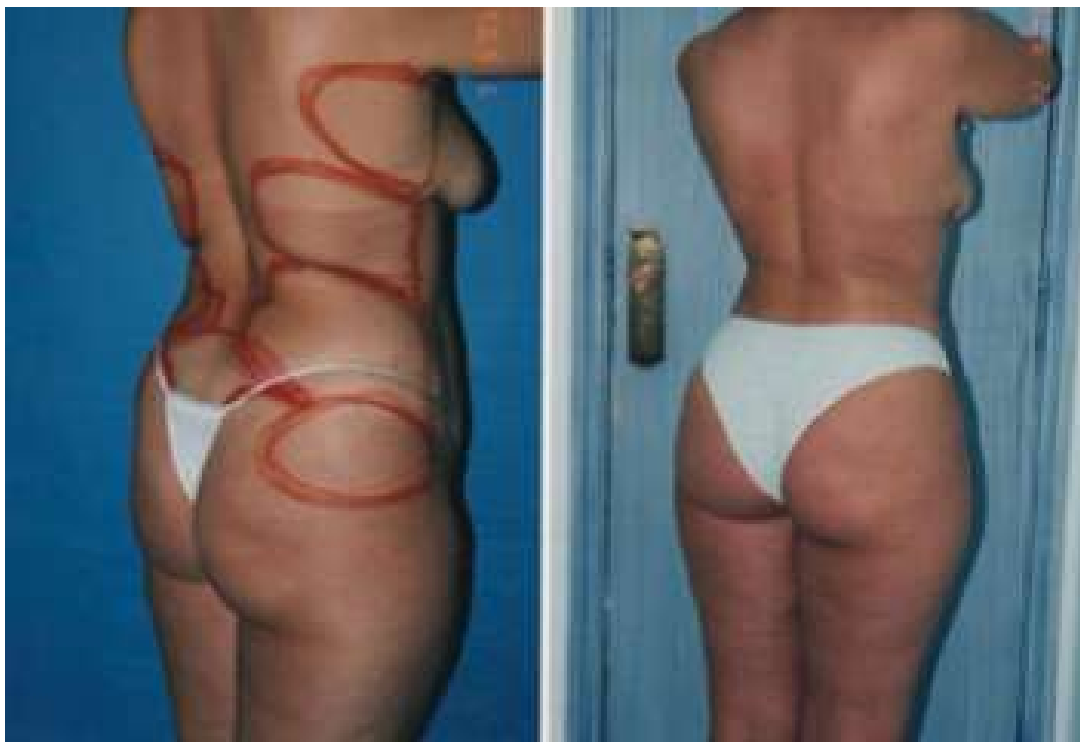


Figura 7- Pré e Pós de paciente submetida a técnica Biogluteoescultura (caso 6), 3 meses após procedimento. Realizado Lipoescultura previamente, coletando gordura de dorso, flancos, abdomem e reg. Sacral

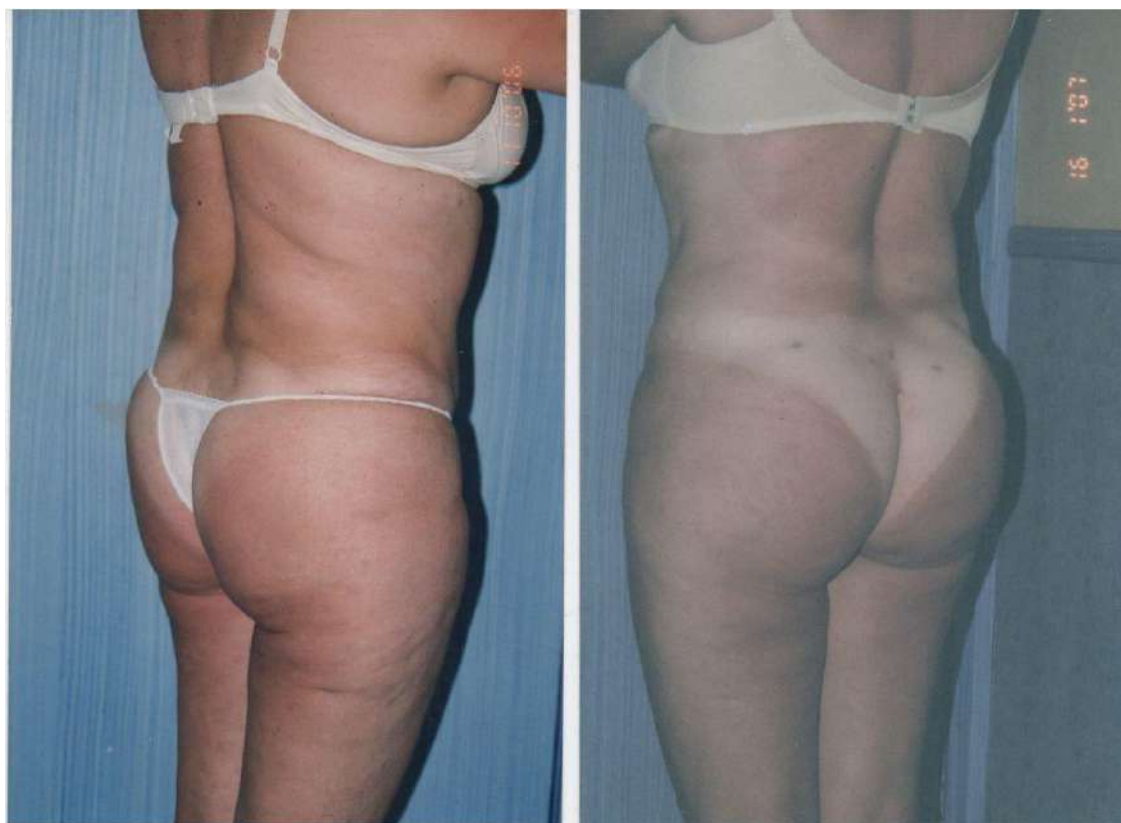

Figura 8- Pré e Pós de paciente submetida a técnica Biogluteoescultura (caso 7), 3 meses após procedimento.

DISCUSSÃO:

A remodelagem das nádegas por lipoenxertia tem um valor incomensurável. Todo cirurgião que pretenda trabalhar no contorno corporal deve dominar a lipoenxertia.

Assim como a prótese, a enxertia pode aumentar o volume e a projeção dos glúteos, mas, diferentemente do implante, a enxertia pode fazer preenchimentos seletivos, o que é uma grande vantagem. A grande diferença entre o implante e o enxerto é a possibilidade do preenchimento seletivo de áreas localizadas. E esta também é a sua grande utilidade, pois é muito comum a presença de áreas deprimidas nos glúteos

A lipoenxertia das nádegas não serve somente para aumento glúteo mas sim

também, e na maior parte das vezes, para remodelar a nádega. (GONZALES,R)Foram utilizados técnicas de coleta de gordura das regiões de culote, interno das coxas,

flancos e braços. A gordura foi coletada pela técnica de lipoaspiração tumescente com solução de Klein com seringas de 60 ml e cânulas com furos triplos tipo Mercedes de 3 a 4 mm de espessura. Em média foram utilizadas 3 a 5 seringas de gordura decantadas.

A preparação da gordura foi adicionada 30 a 60 ml de Metacrill, misturada de forma homogênea.

A injeção da gordura foi realizada no plano subcutâneo por pertuitos no sulco interglúteo, lateral do quadril e supraglúteo.

Nas pacientes que se submetem à plástica das nádegas, uma das principais preocupações refere-se ao período pós-operatório, sobretudo quando se trata de intervenções combinadas, a paciente receia não poder encontrar uma posição confortável para se recuperar.

Os cuidados pós operatórios incluíram

cinta, que proporcionam conforto e sensação de segurança. A paciente que se submete à lipoescultura superficial e à injeção de gordura, deverá sentir-se mais segura se usar a cinta durante 30 dias, até apresentar boa recuperação e retração de tecidos cutâneos. (TOLEDO, L.S)

antibioticoterapia, Cefalexina 500mg 8/8 horas por 14 dias.

CONCLUSÕES:

O Metacrill trata-se de um gel consistente de microesferas de PMMA suspensas em carboximetilcelulose; trata-se de um alimento celular que aumenta a viabilidade das células adipócitas como também as tornam mais coesas na mistura e estimulando a presença de macrófagos que envolvem as partículas de PMMA, promovendo a neocolagênese formando um verdadeiro “favo de mel” com os adipócitos entremeados neste rico ambiente de fibroblastos, resultando na formação de um aumento tissular permanente da região tratada.

REFERÊNCIAS:

- TOLEDO, S.L; **Refinamento em cirurgia Estética da face e do corpo**, 1ª Edição, São Paulo, SP, Editora Santos, 2001 - Pg. 135-138.
- GONZALES, R; **Gluteoplastia, pesso a passo da cirurgia do contorno posterior**, 2ª Edição revisada, Rio de Janeiro, RJ, Indexa Editora Ltda. 2012 - Pg. 279 - 283.
- PASSY,S; COHEN,D; **Metacrilato, Estética e Reconstrução, Técnicas e resultados**.
1ª Edição, Rio de Janeiro, RJ, Livraria e Editora REVINTER, 2007 - Pg. 9.
- LEMPERLE, G; OTT, H; CHARRIER U; HECKER, J; LEMPERLE M. **PMMA microspheres for intradermal implantation: part I. Animal research**. Ann Plast Sure. 1991; 26:57-63;
- LEMPERLE, G. **Human histology of a new bulking agent containing PMMA- microspheres against gastric reflux and incontinence**. Int J Innov Res Med Sci (IJIRMS) 2022; 7:177-184.
- FLORES, I, C; GONZALEZ, J, L, M. **Materiales de relleno en dermatología**,
Dermatorlogia CMQ 2011; 9(4):275-283, Volume 9.
- VENDRAMIN, F, S; SOARES, D, A ,S; DIAS, M, D, S; COSTA, L, D. **Gluteoplastia com enxerto de gordura: experiência em 137 pacientes**, Rev. Bras. Cir. Plást. 2022, 37(2):169-176.
- AZEVEDO, E, M et al, **Gluteoplastia de aumento: experiência de Servio de Cirurgia Plástica Dr. Exaldo Bolivar de Souza Pinto**. Rev. Bras. Cir. Plást. 2012; 27(1):87-92.