

**Implantes infiltrativos: A importância dos ângulos da face na definição do
preenchimento nasal**

Infiltrative Implants: The importance of facial angles in defining nasal filling

Arthur dos Santos Pimentel*

RESUMO: O objetivo deste artigo é explorar a técnica dos implantes infiltrativos na rinomodelação ou até mesmo na rinoplastia, mostrando sua eficácia e aplicabilidade para atingir bons resultados. Também enfatizar que é preciso atentar-se a dois ângulos importantes que estão conectados e um interfere diretamente ao outro, que são: Nasolabial e naso fronto-nasal.

ABSTRACT: The objective of this article is to explore the technique of infiltrative implants in rhinomodeling or even rhinoplasty, showing its effectiveness and applicability to achieve good results. Also emphasize that it is necessary to pay attention to two important angles that are connected and one directly interferes with the other, which are: Nasolabial and naso-fronto-nasal.

INTRODUÇÃO

Os ângulos da face desempenham um papel crucial na definição e no resultado estético do preenchimento nasal. Eles ajudam a determinar proporção e equilíbrio entre diferentes características faciais.

Os implantes infiltrativos, também conhecidos como preenchimentos dérmicos, são substâncias injetáveis utilizadas para aumentar ou restaurar o volume em áreas específicas da face, assim como corrigir imperfeições e assimetrias faciais.

A finalidade desta técnica consiste em realçar ou criar detalhes de perfil e silhueta tornando o conjunto facial mais harmônico e expressivo, além de preencher depressão e combater o envelhecimento.

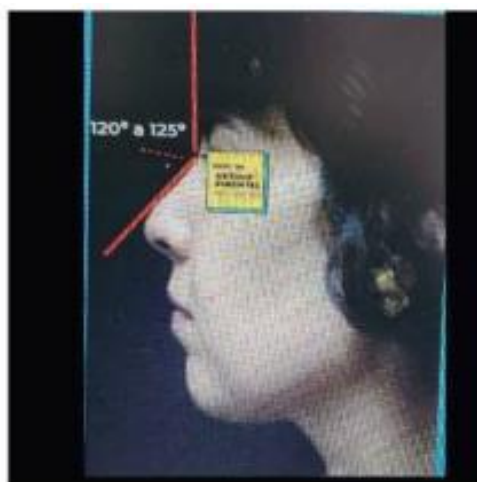
Para que os resultados da rinomodelação sejam alcançados e satisfatórios, devemos observar dois ângulos de extrema importância:

*Médico, Faculdade de Medicina de Teresópolis - cirurgião vascular, geral e plástico. Professor desde 1977, escritor — publicou treze livros técnicos de face e corpo, mentor do curso Viajando a América, membro titular do CBCP, secretário geral do CBCP (2024 a 2026).

Ângulo Fronto-nasal e ângulo Nasolabial

O ângulo Fronto-nasal é uma medida que descreve a inclinação de duas linhas: uma linha segue a inclinação da testa e a outra linha segue o dorso nasal, tanto no homem como na mulher, deve estar entre 120° e 125° (Fig. 01).

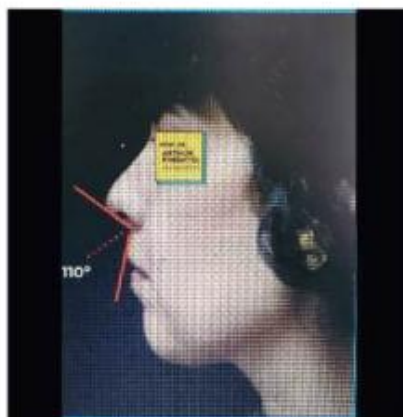
Figura 1 – Ângulo Fronto-nasal



Já o ângulo nasolabial é uma medida que descreve a relação entre o lábio superior e a base do nariz. Formado pela interseção de duas linhas: uma que segue a inclinação do lábio superior e outra que segue a base do nariz, na mulher a medida precisa estar acima de 90° . Já no homem varia entre 90° e 100° .

Essa medida é diferente no homem e na mulher, tem que estar acima de 90° . No homem seu ângulo considerado harmonicamente correto varia entre 90° e 100° e na mulher entre 105° e 115° (Fig.02).

Figura 2 – Ângulo Nasolabial



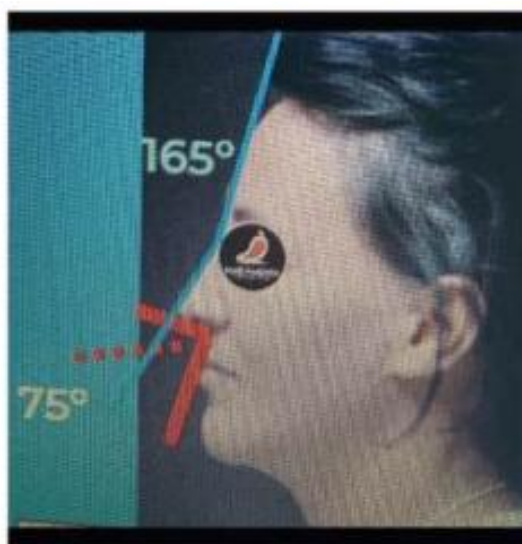A diferença entre o ângulo nasolabial da mulher e do homem é uma das características que contribuem para as diferenças da aparência entre sexos. Em geral o ângulo nasolabial tende a ser mais agudo nas mulheres e mais suave nos homens. O ângulo Nasolabial na mulher é mais aberto do que no homem para dar aquela “arrebitada” elevada no formato, tornando-o mais feminino.

O importante é não passar de 115° para evitar de ficar com aspecto de “nariz de tomada”, também conhecida como “nariz de porco”.

Desta forma, ao aumentar o grau de um ângulo, automaticamente você vai diminuir o outro ângulo. Então sempre deve-se levar em consideração que o fronto-Nasal precisa ficar entre 120° a 130° e o nasolabial, no homem de 90° a 105° , e na mulher entre 105 e 115° .

Observe a Figura 03 que o ângulo Nasolabial está com 75° e o ângulo Fronto-nasal com 165° .

Figura 3 – Ângulo Nasolabial e Fronto-nasal



Neste caso, se elevarmos o ângulo nasolabial neste paciente (mulher) para 110° a 115° , automaticamente ficará com 130° a 125° no ângulo fronto-nasal.

Com este artigo pode-se concluir que existem técnicas, medidas, estudos da anatomia da face, que quando respeitados e seguidos de forma precisa e assertiva, consegue-se modificar detalhes no formato do nariz para que haja uma melhor harmonia da face.

Os implantes infiltrativos podem ser utilizados para ajustar os ângulos nasolabial e o ângulo nasofrontal, o que pode influenciar diretamente a aparência do nariz e sua relação com outras características.

REFERÊNCIAS BIBLIOGRÁFICAS

Bray D, Hopkins C, Roberts DN. Injection rhinoplasty: Nonsurgical nasal augmentation and correction of post-rhinoplasty contour asymmetries with hyaluronic acid: How we do it. *Clin Otolaryngol.* 2010 Jun;35(3):227-230.

Kontis TC, Rivkin A. The history of injectable facial fillers. *Facial Plast Surg.* 2009 May;25(2):67-72.

Lin G, Lawson W. Complications using grafts and implants in rhinoplasty. *Operative Techniques in Otolaryngology-Head and Neck Surgery.* 2007;18(4):315-323.

Rivkin A, Soliemanzadeh P. Nonsurgical injection rhinoplasty with calcium hydroxyapatite in a carrier gel Radiesse: A 4-year retrospective clinical review. *Cosmet Dermatology.* 2009;22:619-624.