

## IMPLANTES INFILTRATIVOS - A IMPORTÂNCIA DOS ÂNGULOS DA FACE NA DEFINIÇÃO DO PREENCHIMENTO NASAL.

**Autor: Prof. Dr Arthur dos Santos Pimentel**

*Médico, Faculdade de Medicina de Teresópolis - cirurgião vascular, geral e plástico. Professor desde 1977, escritor – publicou treze livros técnicos de face e corpo, mentor do curso Viajando a América, membro titular do CBCP, secretário geral do CBCP (2024 a 2026).*

**Resumo:** O objetivo deste artigo é explorar a técnica dos implantes infiltrativos na rinomodelação ou até mesmo na rinoplastia, mostrando sua eficácia e aplicabilidade para atingir bons resultados. Também enfatizar que é preciso atentar-se a dois ângulos importantes que estão conectados e um interfere diretamente ao outro, que são: Nasolabial e naso fronto-nasal.

**Abstract:** The objective of this article is to explore the technique of infiltrative implants in rhinomodeling or even rhinoplasty, showing its effectiveness and applicability to achieve good results. Also emphasize that it is necessary to pay attention to two important angles that are connected and one directly interferes with the other, which are: Nasolabial and naso-fronto-nasal.

Os ângulos da face desempenham um papel crucial na definição e no resultado estético do preenchimento nasal. Eles ajudam a determinar proporção e equilíbrio entre diferentes características faciais.

Os implantes infiltrativos, também conhecidos como preenchimentos dérmicos, são substâncias injetáveis utilizadas para aumentar ou restaurar o volume em áreas específicas da face, assim como corrigir imperfeições e assimetrias faciais.

A finalidade desta técnica consiste em realçar ou criar detalhes de perfil e silhueta tornando o conjunto facial mais harmônico e expressivo, além de preencher depressão e combater o envelhecimento.

Para que os resultados da rinomodelação sejam alcançados e satisfatórios, devemos observar dois ângulos de extrema importância:

### Ângulo Fronto-nasal e ngulo Nasolabial.

O ângulo Fronto-nasal é uma medida que descreve a inclinação de duas linhas: uma linha segue a inclinação da testa e a outra linha segue o dorso nasal, tanto no homem como na mulher, deve estar entre 120 e 125° (Fig. 01)

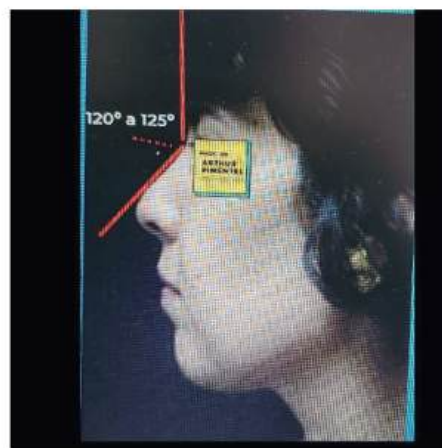


Fig. 01 – Ângulo Fronto-nasal

Já o ângulo nasolabial é uma medida que descreve a relação entre o lábio superior e a base do nariz. Formado pela interseção de duas linhas: uma que segue a inclinação do lábio superior e outra que segue a base do nariz. Na mulher a medida precisa estar acima de  $90^\circ$ . Já no homem varia entre  $90^\circ$  e  $100^\circ$ .

Essa medida é diferente no homem e na mulher, tem que estar acima de  $90^\circ$ . No homem seu ângulo considerado harmonicamente correto varia entre  $90$  e  $100^\circ$  e na mulher entre  $105$  e  $115^\circ$  (Fig.02).




Fig. 02 – Ângulo Nasolabial

A diferença entre o ângulo nasolabial da mulher e do homem é uma das características que contribuem para as diferenças de aparência entre sexos. Em geral o ângulo nasolabial tende a ser mais agudo nas mulheres e mais suave nos homens. O ângulo Nasolabial na mulher é mais aberto do que no homem para dar aquela “arrebetada” elevada no formato, tornando-o mais feminino.

O importante é não passar de  $115^\circ$  para evitar de ficar com aspecto de “nariz de tomada”, também conhecida como “nariz de porco”. Desta forma, ao aumentar o grau de um ângulo, automaticamente você vai diminuir o outro ângulo. Então sempre deve-se levar em consideração que o fronto-Nasal precisa ficar entre  $120^\circ$  a  $130^\circ$  e o nasolabial, no homem de  $90^\circ$  a  $105^\circ$ , e na mulher entre  $105$  e  $115^\circ$ . Observe a **Figura 03** que o ângulo Nasolabial está com  $75^\circ$  e o ângulo Fronto-nasal com  $165^\circ$ .

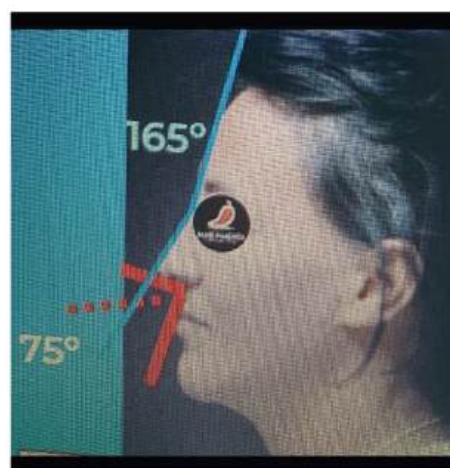

Fig. 03 – Ângulo Nasolabial e Fronto-nasal

Neste caso, se elevarmos o ângulo nasolabial neste paciente (mulher) para  $110^\circ$  a  $115^\circ$ , automaticamente ficará com  $130^\circ$  a  $125^\circ$  no ângulo fronto-nasal.

Com este artigo pode-se concluir que existem técnicas, medidas, estudos da anatomia da face, que quando respeitados e seguidos de forma precisa e assertiva, consegue-se modificar detalhes no formato do nariz para que haja uma melhor harmonia da face.



Os implantes infiltrativos podem ser utilizados para ajustar os ângulos nasolabial e o ângulo nasofrontal, o que pode influenciar diretamente a aparência do nariz e sua relação com outras características.

**Bibliografia:**

1-Lin G, Lawson W. Complications using grafts and implants in rhinoplasty. Operative Techniques in Otolaryngology-Head and Neck Surgery. 2007;18(4):315-323.

2- Bray D, Hopkins C, Roberts DN. Injection rhinoplasty: Nonsurgical nasal augmentation and correction of post-rhinoplasty contour asymmetries with hyaluronic acid: How we do it. Clin Otolaryngol. 2010 Jun;35(3):227-230.

3-Kontis TC, Rivkin A. The history of injectable facial fillers. Facial Plast Surg. 2009 May;25(2):67-72.

4 -Rivkin A, Soliemanzadeh P. Nonsurgical injection rhinoplasty with calcium hydroxyapatite in a carrier gel Radiesse: A 4-year retrospective clinical review. Cosmet Dermatology. 2009;22:619-624.