Revista do Colégio Brasileiro de Cirurgia Plástica

MANEJO DE ÚLCERAS DE DIFÍCIL CICATRIZAÇÃO COM PREPARO DE PLASMA RICO EM PLAQUETAS: RELATO DO CASO CLÍNICO

Autor: Dr. Juan Andrés Letelier Parra

Médico, pós graduado em cirurgia plástica membro adjunto do CBCP.

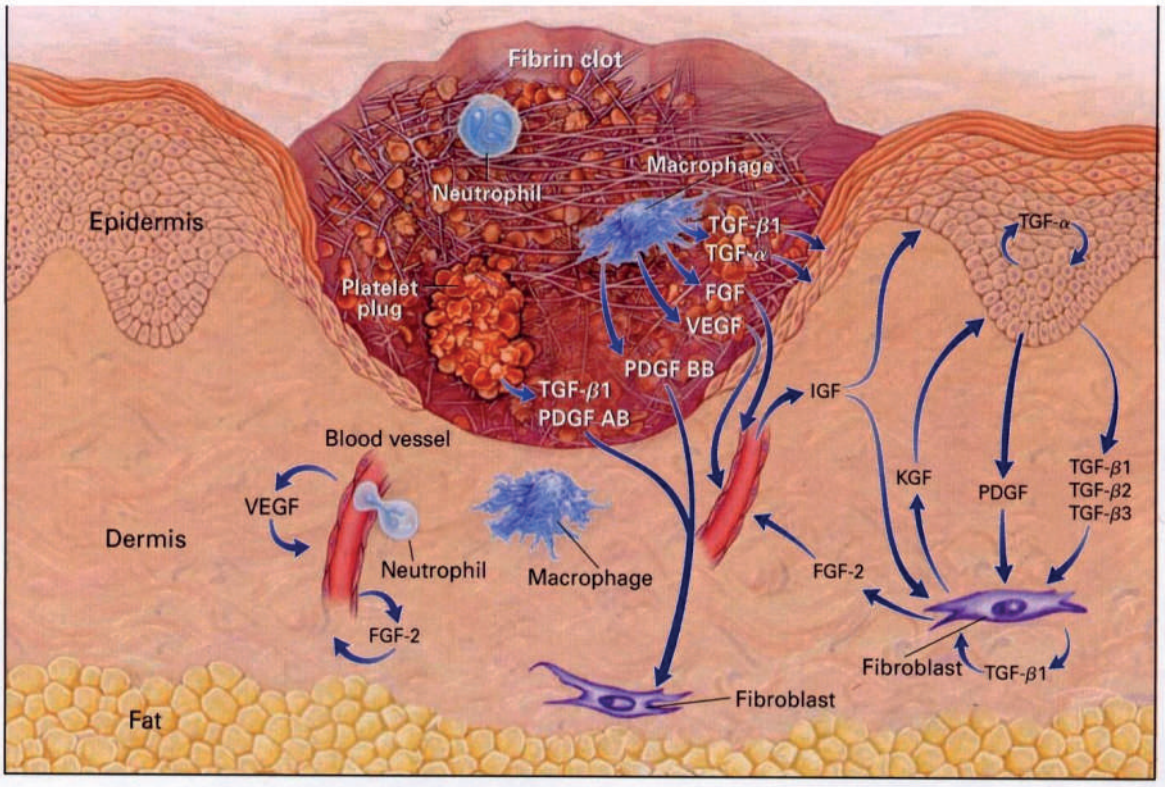

Figure 1. A Cutaneous Wound Three Days after Injury.
Growth factors thought to be necessary for cell movement into the wound are shown. TGF-β1, TGF-β2, and TGF-β3 denote transforming growth factor β1, β2, and β3, respectively; TGF-α transforming growth factor α; FGF fibroblast growth factor; VEGF vascular

RESUMO:
Entende-se o manejo por especialidade da cirurgia plástica, no tratamento de feridas de difícil cicatrização. Além de conhecer o conceito de úlcera inflamatória crônica, como processo em que há envolvimento de citocinas pró-inflamatórias e deficiência de fatores de crescimento. Portanto, nos últimos anos, publicações científicas têm demonstrado benefícios do plasma rico em plaquetas em feridas de difícil cicatrização. com base na capacidade regenerativa deste método, através da aplicação de células ricas nos principais fatores de crescimento e na inibição de citocinas pró-inflamatórias, que são os dois principais fatores fisiopatológicos presentes nos processos inflamatórios crônicos. Neste relato de caso, avaliaremos a eficácia do plasma rico em plaquetas no tratamento de úlceras venosas de membros inferiores.

SUMMARY
Understands the management by specialty of plastic surgery, not treatment of wounds that are difficult to heal. Apart from the concept of a chronic inflammatory ulcer, it is a process

In the present case report, we will evaluate the effectiveness of platelet-rich plasma in the treatment of venous ulcers of the lower extremity.

As úlceras de difícil cicatrização (crônicas) apesar dos avanços científicos e tecnológicos, continuam sendo um dos mais importantes problemas de saúde pública na América do Sul como nos países em desenvolvimento em todo o mundo. E implicam um enorme custo socio-econômico pelo gasto de equipe técnica (pessoal), materiais, além do fato de ter uma maior população idosa, como fator de gasto econômico, por esse tipo de doenças.
São classificados de acordo com o tempo de evolução em agudos, aqueles que, pelo meio de tratamento imediato e regulado, recuperam e mantém a integridade anatômica e funcional dos tecidos, e crônicos, que são aqueles que, após mais de seis semanas de tratamento adequado, passam a permanecer em estado inflamatório ou proliferativo prolongado que dificulta sua cicatrização. Úlceras vasculares (venosa e arterial) e neuropatias são as feridas cutâneas crônicas mais comuns. A incidência e prevalência desta patologia têm aumentado paralelamente ao envelhecimento da população. Isto representa um aumento da mobilidade e uma perda de autonomia dos pacientes, além de um alto custo da saúde. O tratamento habitual baseado na limpeza desbloqueia a aplicação de curativos, apenas obtendo taxas de cicatrização de 65 – 85 %, o que explica uma procura contínua de novos métodos que consigam uma cicatrização adequada, como o desenvolvimento de diferentes curativos ou de outros tipos de terapias avançadas para casos refratários.
Dentre as patologias que produzem maior incidência de úlceras de difícil cicatrização está a insuficiência venosa crônica, que citaremos nesta apresentação de caso clínico, cuja fisiopatologia é causada por insuficiência valvar, que juntamente com o aumento da pressão hidrostática e o refluxo, produzem estase venosa, que leva ao extravasamento de leucócitos, com a consequente inflamação crônica e como resultado de toda essa cascata de eventos a produção de úlceras venosas crônicas.

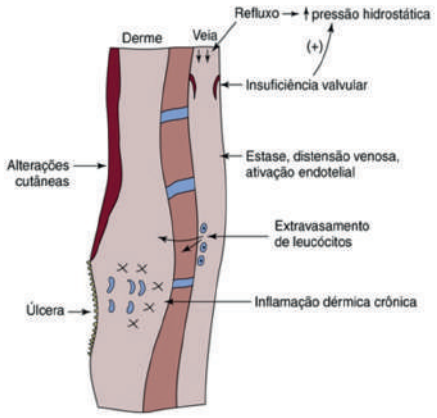

Figura 1.- fisiopatologia da insuficiência venosa

Nos últimos anos houveram avanços importantes no campo do tratamento da úlcera, bem como no conceito de úlcera crônica como um processo inflamatório com envolvimento de citocinas pró-inflamatórias e deficiência de fatores de crescimento. O plasma rico em plaquetas é um produto derivado do sangue, rico em peptídeos e proteínas sinalizadoras intercelulares, além de citocinas capazes de intervir em cada uma das etapas da regeneração de diversos tecidos.

Figura 2.-

A definição de PRP indica pelo menos 2,5-1000 x 103 plaquetas/µL suspensas em plasma (2 a 8 vezes o valor basal); Uma concentração mais baixa não terá efeito e uma concentração mais elevada não aumentará a resposta biológica, ou poderá ter efeitos inibitórios na regeneração da ferida e diminuir a angiogênese. De acordo com as suas aplicações, existem três formulações terapêuticas básicas: em apresentação líquida, utilizadas em gotas, utilizadas principalmente a nível oftalmológico e em cirurgias de implantes dentários; na forma gelificada, utilizada para lesões de pele, ou em forma de membrana, ou seja, com mais corpo e densidade, apropriada para tratamento de lesões de partes moles e selamento de feridas cirúrgicas. Existem vários métodos disponíveis para separar o PRP do sangue total. Porém, ao considerar as ações potenciais do PRP, é necessária muita cautela, pois a composição do PRP pode variar muito devido a variáveis no processo de preparação. O PRP induz a regeneração de feridas e reparação de tecidos e cic atrização e reparação prematura de feridas, promovendo a síntese de fibroblastos e osteoblastos; aumenta a revascularização ao liberar fatores de crescimento, que são os iniciadores universais da cura. Tecnicamente, por se tratar de um produto autólogo e de pouca manipulação, é seguro e o risco de adquirir uma doença infecciosa é bastante baixo.

A definição de PRP indica pelo menos 2,5-1000 x 103 plaquetas/µL suspensas em plasma (2 a 8 vezes o valor basal); Uma concentração mais baixa não terá efeito e uma concentração mais elevada não aumentará a resposta biológica, ou poderá ter efeitos inibitórios na regeneração da ferida e diminuir a angiogênese. De acordo com as suas aplicações, existem três formulações terapêuticas básicas: em apresentação líquida, utilizadas em gotas, utilizadas principalmente a nível oftalmológico e em cirurgias de implantes dentários; na forma gelificada, utilizada para lesões de pele, ou em forma de membrana, ou seja, com mais corpo e densidade, apropriada para tratamento de lesões de partes moles e selamento de feridas cirúrgicas. Existem vários métodos disponíveis para separar o PRP do sangue total. Porém, ao considerar as ações potenciais do PRP, é necessária muita cautela, pois a composição do PRP pode variar muito devido a variáveis no processo de preparação. O PRP induz a regeneração de feridas e reparação de tecidos e cic atrização e reparação prematura de feridas, promovendo a síntese de fibroblastos e osteoblastos; aumenta a revascularização ao liberar fatores de crescimento, que são os iniciadores universais da cura. Tecnicamente, por se tratar de um produto autólogo e de pouca manipulação, é seguro e o risco de adquirir uma doença infecciosa é bastante

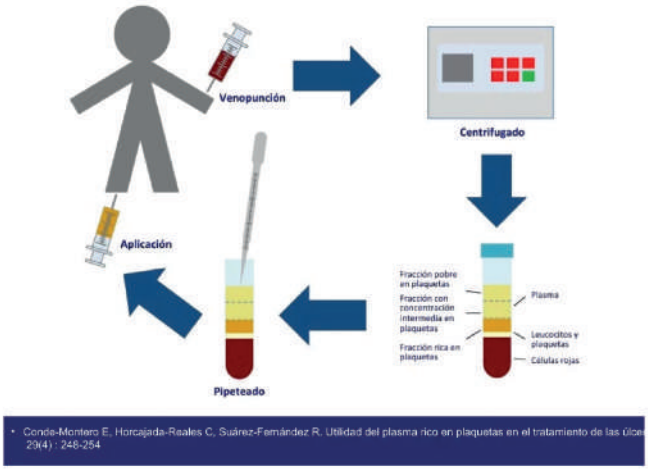

Existem também estudos que indicam que a aplicação do PRP reduz consideravelmente a dor. A primeira resposta a uma lesão é a inflamação, acompanhada de dor neuropática, devido à hiperexcitabilidade dos neurônios nociceptivos. Uma vez suprimida a inflamação, o estímulo aos nociceptores diminui e com ele a dor diminui. Isso afeta muito o humor e a qualidade de vida do paciente. Evidências crescentes sugerem que a cicatrização de feridas em úlceras vasculares crônicas e de pés diabéticos é dependente do fator do crescimento e que a administração terapêutica destes fatores de crescimento às feridas topicamente tem o potencial de acelerar a cicatrização de feridas juntamente com o tratamento convencional de feridas.

OBJETIVO GERAL:

-Avaliar os resultados da terapia regenerativa celular (PRP) para reparo tecidual de feridas

OBJETIVOS ESPECÍFICOS:

Avaliar o grau de recuperação de feridas de difícil cicatrização com aplicação de concentrado de plasma rico em plaquetas.

Medição em milímetros por semana de progresso no fechamento de feridas com mais de dois anos de evolução

DESENVOLVIMENTO (CASO CLÍNICO)

Paciente do sexo feminino, 89 anos, com história de insuficiência venosa crônica de membros inferiores, hipertensão arterial em tratamento com losartana 50 mg cade 12 horas vo. Consulta por úlcera crônica em tratamento para cuidados de enfermagem e cura nos últimos 12 meses sem resolução satisfatória. Internado para avaliação de terapia regenerativa celular para úlceras crônicas por insuficiência venosa.

O paciente apresenta úlceras crônicas de longa data na extremidade inferior direita com as seguintes características métricas:

- úlcera interna: 12 cm de altura x 9 cm de largura
- úlcera externa: 8 cm de altura x 7 cm de largura

PROCEDIMIENTO:

Como parte inicial do processo, o paciente deverá comparecer a uma consulta com o médico, na qual será verificado o estado da ferida e se ele está em bom estado de saúde baixo.

para realizar o tratamento. Depois disso, será solicitada uma bateria de exames, entre os quais se destacam:

Hemograma.

Perfil Bioquímico.

Cultivo a atual da ferida e antibiograma.

A eficácia do tratamento dependerá do resultado desses exames, pois não pode ser realizado sob uma ferida que esteja em processo infeccioso e muito menos em pacientes anêmicos.

PROTOCOLO:

Uma vez que todo o processo anterior esteja em ordem correta, o paciente será curado com plasma rico em plaquetas, que é obtido da seguinte forma:

Obtenha uma mostra de sangue de 50 mL em tubos de 10 mL com citrato de sódio.

Centrifugar a 1800 rpm durante 8 minutos. (x 2 veces)

Separe o sobrenadante (plaquetas) e adicione a outro tubo estéril de 10 mL.

Assim que este tubo tiver a quantidade necessária, adicione 200 uL de Cloreto de Cálcio 10% para cada cc de plasma para ativar o processo de coagulação

Uma porção de 5 mL desta preparação será injetada nas bordas da ferida.

Leve o tubo com o restante preparado (plasma + cloreto de cálcio) ao forno a 50°c por aproximadamente 10 minutos. Para ajudar

FERIDAS NO COMEÇO DE TRATAMENTO

Figura 4.- úlcera interna: 12 cm de altura x 9 cm de largura,

Figura 5.- úlcera externa: 8 cm de altura x 7 cm de largura

FERIDAS DEPOIS DA PRIMEIRA SEMANA DE TRATAMENTO

Figura 6 y 7.- feridas na primeira semana de tratamento

FERIDAS DEPOIS DA SEGUNDA SEMANA DE TRATAMENTO

Figuras 8 y 9.- feridas na segunda semana de tratamento

FERIDAS DEPOIS DA TERCEIRA SEMANA DE TRATAMENTO

Figuras 10 y 11.- feridas na terceira semana de tratamento

FERIDAS DEPOIS DA QUARTA SEMANA DE TRATAMENTO

Figuras 12 y 13.- feridas na quarta semana de tratamento

tratamento

FERIDAS DEPOIS DA QUINTA SEMANA DE TRATAMENTO

Figuras 14 y 15.- feridas na quinta semana de tratamento

FERIDAS DEPOIS DA SEXTA SEMANA DE TRATAMENTO

Figuras 16 y 17.- feridas na sexta semana de tratamento

FERIDAS DEPOIS DA SÉTIMA SEMANA DE TRATAMENTO

Figuras 18 y 19.- feridas na sétima semana de tratamento

FERIDAS DEPOIS DA OITAVA SEMANA DE TRATAMENTO

Figuras 20 y 21.- feridas na oitava semana de tratamento

FERIDAS DEPOIS DA NONA SEMANA DE TRATAMENTO

Figuras 22 y 23.- feridas na nona semana de tratamento

FERIDAS DEPOIS DA DÉCIMA SEMANA DE TRATAMENTO

Figuras 24 y 25.- feridas na sexta semana de tratamento

RESULTADOS:

O fechamento completo de ambas as úlceras venosas é alcançado em um período de 10 semanas. Realização de infiltração de PRP semanalmente, juntamente com cura pela equipe de enfermagem Obteve-se fechamento da úlcera maior de mais ou menos 1,2 cm por semana, avaliando-se métricamente cada vez que foi realizada cicatrização e aplicação de PRP.

Geralmente, nas úlceras venosas há uma resposta inflamatória crônica e exagerada que provoca aumento na produção de citocinas pró-inflamatórias e enzimas proteolíticas, como algumas metaloproteases, e redução de inibidores de proteases, aumentada por alterações no pH do leito da ferida. Tudo isso leva à destruição da matriz extracelular e à inativação dos fatores de crescimento, com consequente aumento de fibroblastos senescentes e retardo na cicatrização. Por outro lado, as feridas crônicas são caracterizadas por apresentarem alto teor de bactérias, o que é considerado outro fator que retarda a cicatrização e prolonga a inflamação crônica. Novas estratégias no tratamento de feridas de difícil cicatrização, como a aplicação exógena de autólogos plasma rico em plaquetas (PARP), acrescentaram opções à abordagem tradicional para o manejo dessas feridas. Esta terapia adjuvante tem obtido sucesso na cicatrização de defeitos ósseos em procedimentos ortopédicos e maxilofaciais, pois promove rápida reepitelização e ajuda a reduzir os riscos associados a feridas crônicas. PARP é um volume de plasma autólogo que apresenta concentrações plaquetárias s uperiores aos valores basais, ideal para garantir o fornecimento ideal de fatores de crescimento e melhora a consolidação dos tecidos moles.

Esses fatores modulam a proliferação em tipos celulares específicos. A PRP atua sobre células com capacidade de consolidação e aumenta seu número e estimula o crescimento vascular interno, pois gera recursos autólogos inestimáveis de células progenitoras autólogos e fatores de crescimento para regeneração tecidual.

Com o exposto, associado à comparação dos trabalhos realizados anteriormente, sobre a aplicação do PRP em úlceras crónicas, e o nosso caso clínico, podemos demonstrar que os resultados são particularmente semelhantes em termos de tempo de cicatrização completa das feridas, corroborando assim que o plasma rico em plaquetas é uma excelente alternativa aos tratamentos convencionais para úlceras crônicas.

CONCLUSÃO:

Podemos concluir que o concentrado de plasma rico em plaquetas é uma preparação que pode ser obtida de forma rápida, fácil e econômica se os meios adequados estiverem disponíveis. Por se tratar de um concentrado autólogo, o risco de transmissão de doenças é zero, se as normas forem devidamente cumpridas.

Até ao momento, a maioria dos estudos realizados apoia a sua utilização do PRP em úlceras crônicas de evolução entorpecida, juntamente com cuidados adequados. Dado que a incidência e prevalência desta patologia são crescentes e representa uma despesa significativa em saúde, a aplicação deste tipo de tratamento alternativo de baixo custo através de uma técnica minimamente invasiva para o paciente, que consegue aumentar a velocidade de reepitelização, pode ser de grande utilidade na tanto no tratamento das úlceras crônicas, assim também pra diminuir o custo em saúde que tem o tratamento longo das feridas crônicas.

Pontos Importantes:

Evaluar introdução de protocolo para aplicação de PRP em pacientes com fatores de risco para má cicatrização, nas feridas crônicas e feridas cirúrgicas

Promover a importância do tratamento das úlceras crônicas de difícil tratamento devido ao impacto socioeconômico que tem na saúde pública. Concluindo, o PRP é um tratamento eficaz para pacientes com úlceras venosas crônicas e para pacientes com feridas que não respondem ao tratamento convencional.

REFERÊNCIAS

1. Dato Vidal M M. Plasma rico en plaquetas en el tratamiento de las heridas crónicas. Documento en internet. Disponible en: https://digitum.um.es/ digitum/bitstream/10201/56914/1/TFG%20Mar%C 3%ADa%20de%20las%20Mercedes%20Dato%20Vid al-1.pdf.
2. Lorenzo Hernández MP, Hernández Cano RM, Soria Suárez, MI. Heridas crónicas atendidas en un servicio de urgencias. Enfermería Global.2014; 35:23-31.
3. Marinel.lo Roura J, Verdú Soriano J (Coord.). Conferência nacional de consenso sobre las úlceras de la extremidad inferior (C.O.N.U.E.I.). Documento de consenso 2018. 2ª ed. Madrid: Ergon; 2018.
4. Esperón Güimil JA, Loureiro Rodríguez MT, Antón Fuentes V, Rosendo Fernández JM, Pérez García I., Soldevilla-Agreda JJ. Variabilidad en el abordaje de las heridas crónicas: ¿qué opinan las enfermeras? Gerokomos. 2014; 25(4):171-177.

5. Enríquez-Vega M E, Bobadilla-Flores NO, Rodríguez- Jiménez OA, Guerra-Márquez A, Carrasco-Nava L, Varela-Silva J. Plasma rico en plaquetas para el tratamiento de úlceras isquémicas del paciente diabético. Revista Mexicana de ANGIOLOGIA. 2012; 40 (2): 51-56.
6. Gómez Sánchez ME, Azaña Defez JM, Escario Tra- vesedo E, Gómez Bajo GJ, López Villaescusa MT, Mar- tínez Martínez ML et al. Concentrado de plasma rico en plaquetas: revisión y uso en úlceras de larga evo- lución. Med Cutan Iber Lat Am 2015; 43 (2): 125-131.
7. Castro-Piedra SE, Arias-Varela KA. Actualización en plasma rico en plaquetas. Acta méd costarric 2019; 61 (4):142-151.
8. Castro-Piedra S E, Arias Varela K A. Actualización en plasma rico en plaquetas. Acta méd. costarric.2019; 61 (4):142-151.
9. Chícharo D, Rubio M, Damiá E, Carrillo J, Cuervo B, Peláez P. Platelet Rich Plasma: New Insights for Cutaneous Wound Healing Management. J FunctBiomater. 2018. 9: 1-20.
10. Kuffler D. Platelet Rich Plasma Promotes Axon Regeneration, Wound Healing and Pain Reduction: Fact or Fiction. Mol Neurobiol. 2015. 52:990-1014.
11. Burnouf T, Goubran HA, Chen TM, Ou KL, El-Ekiaby M, Radosevic M. Blood-derived biomaterials and platelet growth factors in regenerative medicine. Blood Rev 2013; 27:77
12. De La Mata J. Platelet rich plasma. A new treatment tool for the rheumatologist? Reumatol Clin. 2012; [Epub ahead of print].
13. Gehring S, Hoerauf H, Laqua H, Kirchner H, Klüter H. Prepa- ration of autologous platelets for the ophthalmologic treatment of macular holes. Transfusion. 1999; 39: 144-148.
14. Alio JL, Arnalich-Montiel F, Rodríguez AE. The role of “eye pla- telet rich plasma” (E-PRP) for wound healing in ophthalmology. Curr Pharm Biotechnol. 2012; 13: 1257-1265.
15. Prakash S, Thakur A. Platelet concentrates: past, present and future. J Maxillofac Oral Surg. 2011; 10: 45-49.
16. Man D, Plosker H, Winland-Brown JE. The use of autologous platelet-rich plasma (platelet gel) and autologous platelet-poor plasma (fibrin glue) in cosmetic surgery. Plast Reconstr Surg. 2001; 107: 229-237.
17. Eppley BL, Pietrzak WS, Blanton M. Platelet-rich plasma: a review of biology and applications in plastic surgery. Plast Reconstr Surg. 2006; 118: 147e-159e.
18. Quintero E, Sabater MM, Chimenos E, López J. Hemostasia y tratamiento odontológico. Av Odontoestomatol. 2004; 20: 247-261.
19. Anitua E, Andia I, Ardanza B, Nurden P, Nurden AT. Autologous platelets as a source of proteins for healing and tissue regene- ration. Thromb Haemost. 2004; 91: 4-15.
20. Sommeling CE et al. The use of platelet-rich plasma in plastic surgery: a systematic review. J Plast Reconstr Aesthet Surg. 2013; 66: 301-311.
21. Hom DB, Linzie BM, Huang TC. The healing effects of auto- logous platelet gel on acute human skin wounds. Arch Facial Plast Surg. 2007; 9: 174-183.
22. Rodríguez FJ, Palomar GMA, Torres García-Denche J. Plasma rico en plaquetas: fundamentos biológicos y aplicaciones en cirugía maxilofacial y estética facial. Rev Esp Cir Oral Maxilofac. 2012; 34: 8-17.
23. Findikcioglu F, Findikcioglu K, Yavuzer R, Lortlar N, Atabay K. Effect of

preoperative subcutaneous platelet-rich plasma and fibrin glue application on skin flap survival. Aesthetic Plast Surg. 2012; 36: 1246-1253.
24. Franco D, Schettino AM, Spani F. Protocol for obtaining platelet- rich plasma (PRP), platelet-poor plasma (PPP), and thrombin for autologous use. Aesth Plast Surg. 2012; 36: 1254-1259.
25. Anitua E, Prado R, Sánchez M, Orive G. Platelet-rich plasma: preparation and formulation operative. Techniques in Orthopae- dics. 2012; 22: 25-32.
26. Steven P, Arnoczky DVM, Delos D, Rodeo SA. What is platelet- rich plasma? Oper Tech Sports Med. 2011; 19: 142-148.
27. Beca T, Hernández G, Morante S, Bascones A. Plasma rico en plaquetas. Una revisión bibliográfica. Av Periodon Implantol. 2007; 1: 39-52.
28. Knighton DR, Fiegal VD, Doucette M et al. The use of topically applied platelet growth factors in chronic nonhealing wounds: a review. Wounds. 1989; 1: 71.
29. Mazzucco L, Medici D, Serra M et al. The use of autologous platelet gel to treat difficult-to-heal wounds: a pilot study. Trans- fusion. 2004; 44: 1013-1018.
30. Conde ME et al. Plasma rico en plaquetas: aplicaciones en Dermatología. Actas Dermosifiologr. En prensa 2014.
31. Fang RC, Galiano RD. A review of becaplermin gel in the treatment of diabetic neuropathic foot ulcers. Biologics. 2008; 2: 1-12.