

## Cirurgia Reparadora Em Fissura Labial/lábio Leporino – Relato de caso

Felipe Salomão Duarte\*

**RESUMO:** O presente artigo tem como objetivo descrever uma cirurgia para correção de lábio leporino em adulto, onde foi realizada técnica de zetaplastia conforme descrita para alcançar o resultado estético e funcional desejado.

**ABSTRACT:** The present article aims to describe a surgery to correct cleft lip in adults, where Z-plasty technique was performed to achieve the desired aesthetic and functional result.

### Introdução

A cirurgia plástica reparadora é um ramo dos mais nobres da cirurgia estética. Nosso país, que já foi referência com produção científica pujante, viu nas últimas décadas, o sucateamento de serviços de formação, o que culminou na escassez de vagas de treinamento e na diminuição de especialistas.

Somado a isto o pouco apelo de remuneração, que torna pouco atrativo e inviável a retenção dos cirurgiões que se dediquem a cirurgias reparadoras, faz com que haja um verdadeiro gargalo onde há muita demanda represada e filas se somam em todo o território nacional.

O presente caso clínico é exatamente mais um destes. Onde simplesmente por ser do interior e não ter chance de acesso a serviço de medicina privada, o paciente teve de suportar as agruras e desventuras de mais de 4 décadas com uma má formação congênita como o lábio leporino.

O objetivo deste trabalho é relatar o caso de um paciente em que o autor utilizou técnica de zetaplastia para alcançar o resultado desejado.

### Prevalência

Em estudo transversal, ecológico, envolvendo todos os nascidos vivos no país de 2005 a 2016, foram avaliadas informações maternas e infantis, utilizando análise de tendência e razão de chances, com intervalo de confiança de 95%.

---

\* Médico pós-graduado em cirurgia geral, cirurgia estética e dermatológica avançada e em cirurgia plástica, Membro Adjunto do CBCP, Membro Adjunto do CBC, associado ABME.

Os resultados foram 17.800 nascidos com fissura labial e/ou fenda palatina.

A taxa de prevalência nacional foi de 0,51/1000 nascidos vivos, sendo as regiões sudeste e sul de maior taxa.

Houve associação com idade materna acima de 35 anos, sem companheiro, menos de sete consultas de pré-natal, nascimento prematuro e cesariana.

Sobre fatores do recém-nascido, o sexo masculino, Apgar menor que 7 no 1º e 5º minutos de vida, baixo peso e cor branca apresentam associação.

#### Relato de caso

Paciente de 42 anos, queixa-se de insatisfação com aspecto de sua boca.

O mesmo é frentista de posto de gasolina e nasceu com fissura labial (fissura pré-forame incisivo, grupo 1 segundo classificação estabelecida por Spina et al, atinge apenas o lábio).

Queixa-se de desconforto para atividades diárias, inibição ao falar e comportamento social depressivo, inclusive nunca namorou e frequentou a escola o mínimo possível.

Ao exame físico nota-se fissura labial, sem fenda palatina.

#### Técnica Cirúrgica:

O ato operatório foi realizado sob anestesia local (lidocaína +epinefrina), bloqueio dos nervos infraorbitários e sedação consciente (óxido nitroso + oxigênio).

O paciente é colocado em decúbito dorsal, procede-se a antissepsia e campos cirúrgicos são colocados.

Depois de marcados e anestesiados os locais onde haverá incisão, com um bisturi eletrônico de corte haste 1,8mm 45°.

Procedemos a dissecação do plano correto para alcançar a musculatura orbicular oral, seccioná-la e então suturá-la na devida posição anatômica. Este passo é fundamental para devolver a função deste músculo.

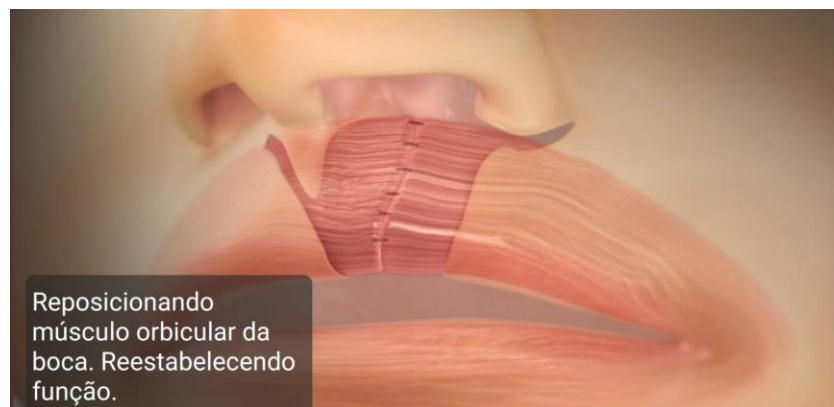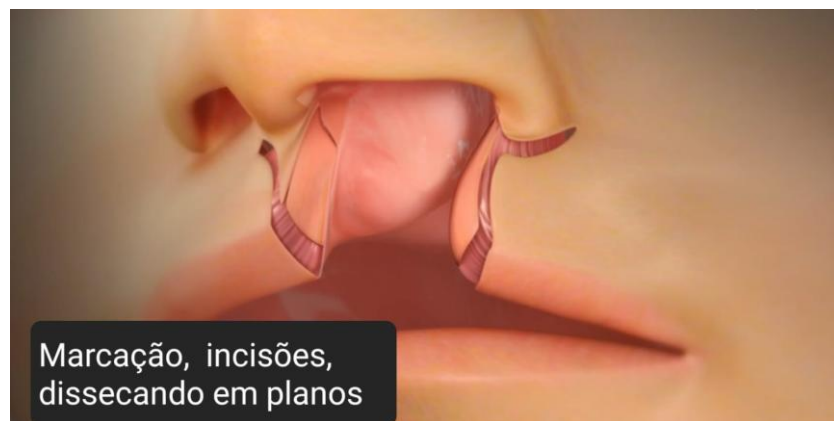
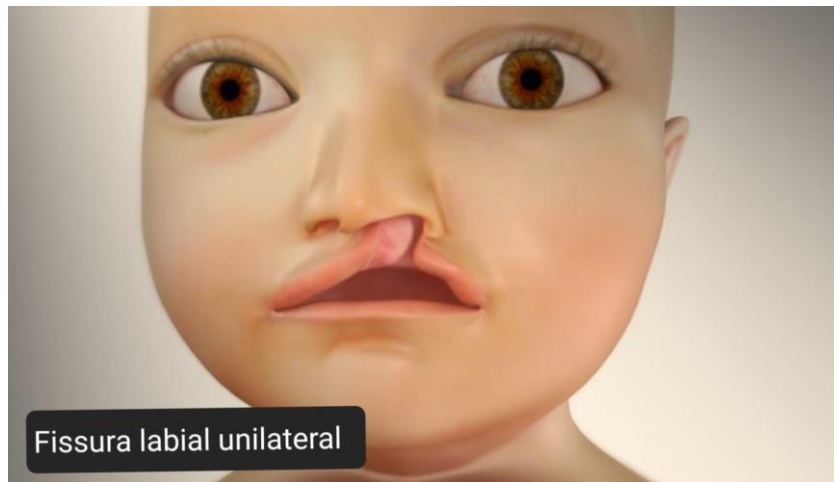
Então suturamos com pontos simples e fio inabsorvível nylon 6-0 a pele perioral e a mucosa labial.

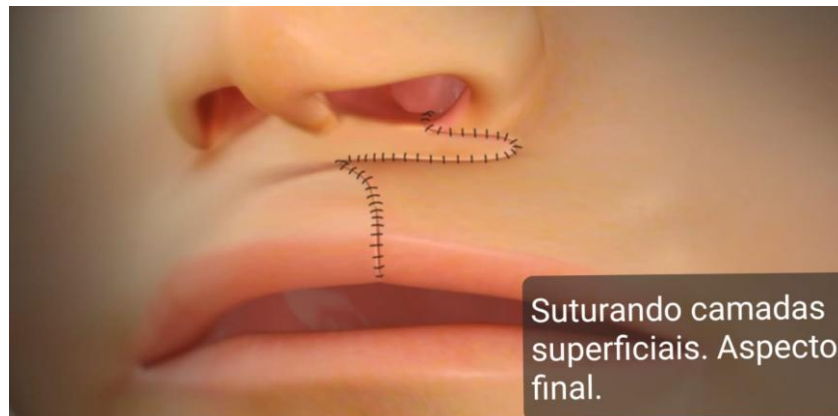Cuidadosa revisão de hemostasia dever ser feita.

O paciente não necessita ficar internado, e tem alta após um breve período de observação onde antes de liberá-lo revisamos a ferida operatória.

Foi-lhe prescrito cefaclor 500mg VO 12-12h 4 dias, dexametasona 4mg VO 4 dias, compressas com agua gelada nas primeiras 48h, repouso relativo. Revisões são agendadas com 24h, 7, 15 e 30 dias.

Ilustrações passo a passo da técnica cirúrgica:





## Discussão

Na literatura estão descritas variadas formas de correção cirúrgica de fissura palatina:

- Rose sugeriu excisão em linhas arqueadas.
- LeMesurier sugeriu retalhos quadrangulares.
- Tennisson descreveu retalhos quadrangulares.
- Perseu Lemos sugeriu a zetaplastia.
- Buzzo relatou técnica que deve ser aplicada de idade ideal.

Milard simplificou a rotação de retalhos para fenda unilateral.

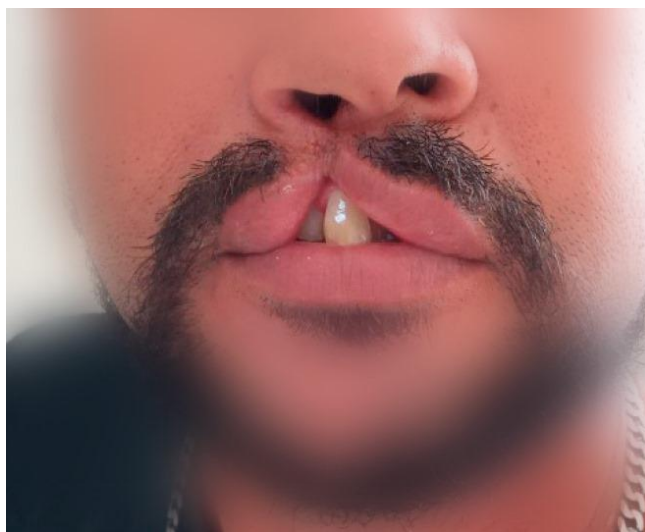No nosso caso utilizamos técnica de zetaplastia por considerarmos após análise cuidadosa, que a técnica isoladamente alcançaria resultado estético satisfatório para o paciente.

## Conclusão

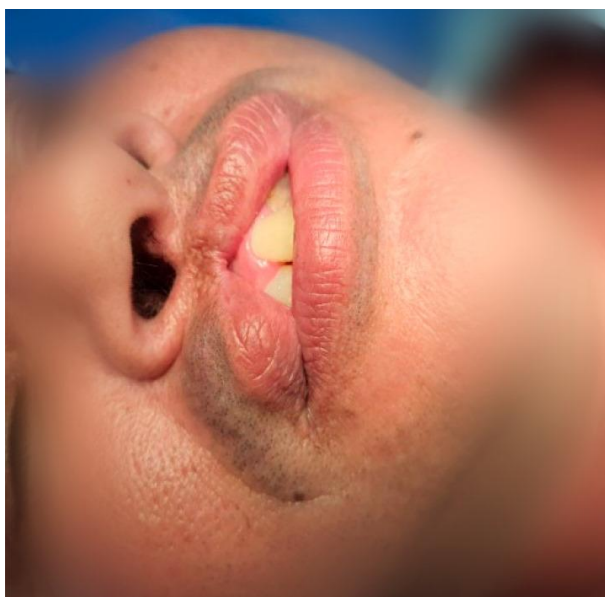
Conclui-se que a técnica adotada neste caso mostrou-se uma decisão acertada e pode servir para outras situações semelhantes.

A cirurgia alcançou o objetivo de devolver a função a musculatura orbicular da boca, bem como o resultado estético aceitável e o paciente relata melhora de sua qualidade de vida, fim do desconforto e recuperação de sua autoestima.

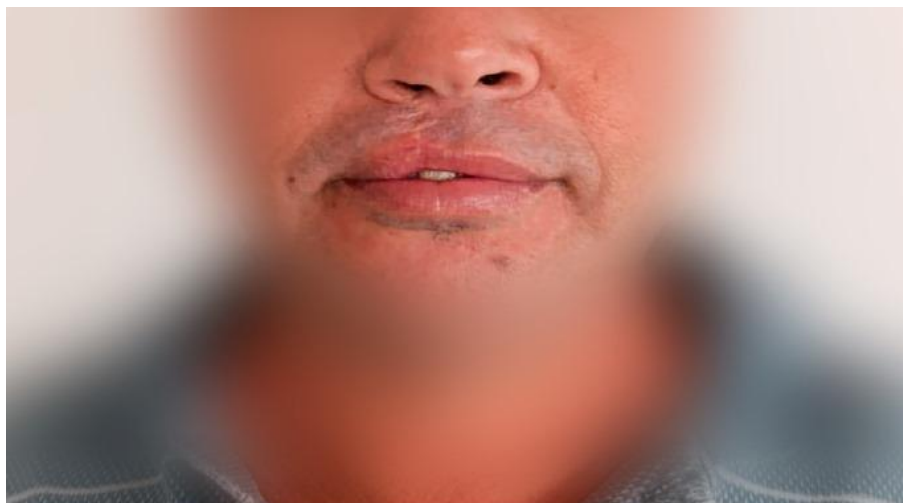FOTOS DO CASO



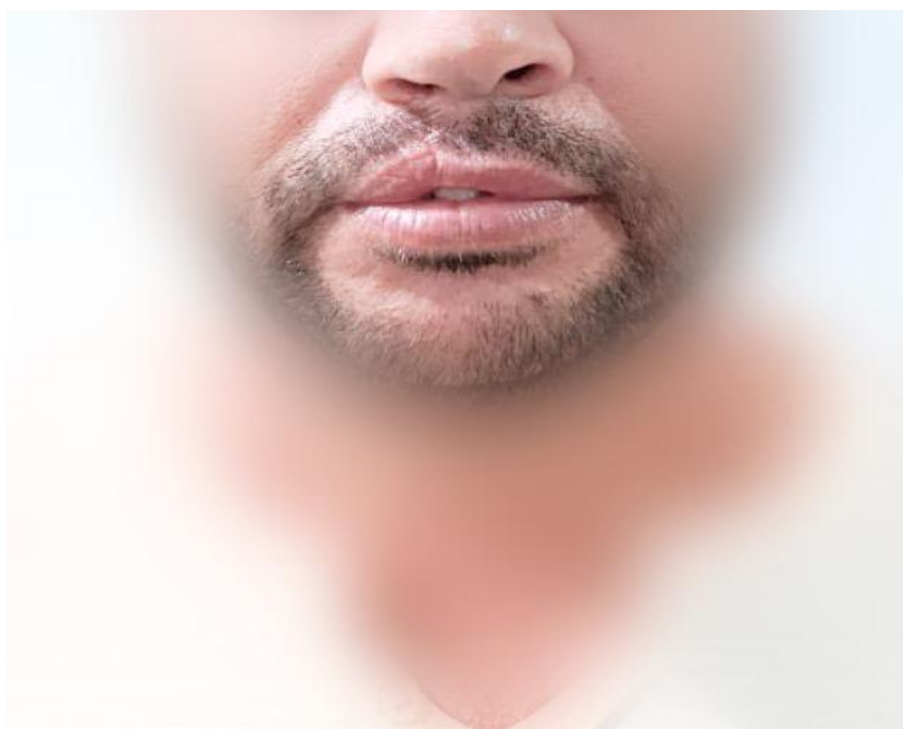
a



b



c



d

Fotos c/d – aspecto final

## Referências

1. Buzzo CL. Tratamento cirúrgico da fissura labial pela técnica de Göteborg: seguimento de 7 anos. *Rev Bras Cir Plást.* 2010;25(2):251-9.
2. Gorlin RJ, Cohen MM, Hennekam RCM. *Syndromes of the head and neck.* 4th ed. Oxford: University Press; 2001.
3. Loffredo LCM, Freitas JAS, Grigolli AAG. Prevalência de fissuras orais de 1975 a 1994. *Rev Saúde Pública.* 2001;35(6):571-5.
4. Souza JMP, Buchalla CM, Laurenti R. Estudo da morbidade e da mortalidade perinatal em maternidades: III – Anomalias congênitas em nascidos vivos. *Rev Saúde Pública.* 1987;21(1):5-12.
5. Cunha ECM, Fontana R, Fontana T, Silva WR, Moreira QVP, Garcias GL, et al. Antropometria e fatores de risco em recém-nascidos com fendas faciais. *Rev Bras Epidemiol.* 2004;7(4):417-22.
6. Figueiredo JCA, Freitas AG. Fissuras labiais. In: Mélega JM, editor. *Cirurgia plástica: fundamentos e arte II. Cirurgia reparadora de cabeça e pescoço.* Rio de Janeiro: Guanabara Koogan; 2002. p.89-109.
7. Spina V, Psillakis JM, Lapa FS, Ferreira MC. Classificação das fissuras lábio-palatais: sugestão de modificação. *Rev Hosp Clínicas Fac Med Univ S Paulo.* 1972;27(1):5-6.
8. Capelozza L, Silva Filho OG. Abordagem interdisciplinar no tratamento das fissuras labiopalatinas. In: Mélega JM, editor. *Cirurgia plástica: fundamentos e arte II. Cirurgia reparadora de cabeça e pescoço.* Rio de Janeiro: Guanabara Koogan; 2002. p.59-88.
9. McCarthy GJ, Cutting CB, Hogan VM. Introduction to facial clefts. In: McCarthy JG, editor. *Plastic surgery: cleft lip & palate and craniofacial anomalies.* Philadelphia: WB Saunders;1990. p.243750.

10. Anger J. Prof. Perseu Castro de Lemos e Prof. Victor Spina: a história da plástica em Z na queiloplastia para a correção das fissuras lábio-palatinas unilaterais. Rev Soc Bras Cir Plást. 2005;20(4):245-7.

11. Figueiredo IMB, Bezerra AL, Marques ACL, Rocha IM, Monteiro NR. Tratamento cirúrgico de fissuras palatinas completas. RBPS. 2004;17(3):154-60. 12. Millard DR Jr. Embryonic rationale for the primary correction of classical congenital clefts of the lip and palate. Ann R Coll Surg Engl. 1994;76(3):150-60.